UNIVERSITÉ DE MONTPELLIER

**FACULTÉ DE MÉDECINE**

**N° 96**

13

# L'ADÉNOPATHIE

## TRACHÉO-BRONCHIQUE

# CHEZ L'ENFANT

RECHERCHES CLINIQUES ET RADIOLOGIQUES

## THÈSE

**Présentée et publiquement soutenue à la Faculté de Médecine de Montpellier**

**Le 24 Juillet 1913**

PAR


**PAUL PRADAL**

INTERNE DES HOPITAUX DE NICE

Né à Béziers le 21 mars 1888



ROYAL COLLEGE OF SURGEONS OF ENGLAND
12 FEB 1
LIBRARY


POUR OBTENIR LE GRADE DE DOCTEUR EN MÉDECINE

**Examinateurs de la Thèse**

GRASSET, professeur *Président.*
RAUZIER, professeur.
LEENHARDT, agrégé.
MASSABUAU, agrégé.
*Assesseurs.*


MONTPELLIER

IMPRIMERIE FIRMIN ET MONTANE

Rue Ferdinand-Fabre et Quai du Verdanson

1913

# L'ADÉNOPATHIE TRACHÉO-BRONCHIQUE

## CHEZ L'ENFANT

---

RECHERCHES CLINIQUES ET RADIOLOGIQUES

UNIVERSITE DE MONTPELLIER

**FACULTÉ DE MÉDECINE**

N° 96

13

# L'ADÉNOPATHIE

## TRACHÉO-BRONCHIQUE

# CHEZ L'ENFANT

RECHERCHES CLINIQUES ET RADIOLOGIQUES

## THÈSE

Présentée et publiquement soutenue à la Faculté de Médecine de Montpellier

**Le 24 Juillet 1913**

PAR


PAUL PRADAL

INTERNE DES HOPITAUX DE NICE

Né à Béziers le 21 mars 1888


POUR OBTENIR LE GRADE DE DOCTEUR EN MÉDECINE

**Examinateurs de la Thèse**

GRASSET, professeur *Président.*
RAUZIER, professeur.
LEENHARDT, agrégé.
MASSABUAU, agrégé.
*Assesseurs.*


MONTPELLIER

IMPRIMERIE FIRMIN ET MONTANE

Rue Ferdinand-Fabre et Quai du Verdanson

1913

# PERSONNEL DE LA FACULTÉ

## Administration

MM. MAIRET (✻)..... Doyen.
SARDA..... Assesseur.
IZARD..... Secrétaire

## Professeurs

| | |
|---|---|
| Pathologie et thérapeutique générales..... | MM. GRASSET (O ✻). |
| Clinique chirurgicale..... | TEDENAT (✻). |
| Clinique médicale ..... | CARRIEU. |
| Clinique des maladies mentales et nerveuses..... | MAIRET (✻). |
| Physique médicale..... | IMBERT. |
| Botanique et histoire naturelle médicales..... | GRANEL. |
| Clinique chirurgicale..... | FORGUE (✻) |
| Clinique ophtalmologique..... | TRUC (O ✻). |
| Chimie médicale..... | VILLE. |
| Physiologie..... | HEDON. |
| Histologie..... | VIALLETON. |
| Pathologie interne..... | DUCAMP. |
| Anatomie..... | GILIS (✻). |
| Clinique chirurgicale infantile et orthopédie..... | ESTOR. |
| Microbiologie..... | RODET. |
| Médecine légale et toxicologie..... | SARDA. |
| Clinique des maladies des enfants..... | BAUMEL. |
| Anatomie pathologique..... | BOSC. |
| Hygiène..... | BERTIN-SANS (H) |
| Clinique médicale..... | RAUZIER. |
| Clinique obstétricale..... | VALLOIS. |
| Thérapeutique et matière médicale..... | VIRES. |

*Professeurs adjoints :* MM. De ROUVILLE, PUECH, MOURET.

*Doyen honoraire :* M. VIALLETON.

*Profes. honoraires :* MM. E. BERTIN-SANS (✻), GRYNFELTT, HAMELIN (✻),

*Secrétaire honoraire :* M. GOT.

## Chargés de Cours complémentaires

| | |
|---|---|
| Clinique ann. des mal. syphil. et cutanées... | MM. VEDEL, agrégé. |
| Clinique annexe des maladies des vieillards. | LEENHARDT, agrégé. |
| Pathologie externe..... | LAPEYRE, agr. l. (ch. de c.) |
| Clinique gynécologique..... | De ROUVILLE, prof.-adj. |
| Accouchements..... | PUECH, profes.-adjoint. |
| Clinique des maladies des voies urinaires... | JEANBRAU, a. l. (ch. de c. |
| Clinique d'oto-rhino-laryngologie..... | MOURET, profes.-adj. |
| Médecine opératoire..... | SOUBEYRAN, agrégé. |

## Agrégés en exercice

| | | |
|---|---|---|
| MM. GALAVIELLE. | MM. LEENHARDT. | MM. DELMAS (Paul). |
| VEDEL. | GAUSSEL. | MASSABUAU. |
| SOUBEYRAN. | RICHE. | EUZIERE. |
| GRYNFELTT (Ed.). | CABANNES. | LECERCLE |
| LAGRIFFOUL. | DERRIEN. | LISBONNE (ch. des f) |

## Examinateurs de la thèse ;

MM. GRASSET, professeur, *président.* | MM. LEENHARDT, *agrégé.*
RAUZIER, professeur. | MASSABUAU, *agrégé.*

---

La Faculté de Médecine de Montpellier déclare que les opinions émises dans les dissertations qui lui sont présentées doivent être considérées comme propres à leur auteur et qu'elle n'entend leur donner ni approbation, ni improbation

A LA MÉMOIRE DE MA MÈRE ET DE MA SŒUR

*Séparées de nous par le malheur, mais tous les jours plus proches dans notre souvenir.*

A MON PÈRE

*Mon meilleur ami et mon premier maître*

MEIS ET AMICIS

P. PRADAL.

A MONSIEUR LE DOCTEUR D'ŒLSNITZ

ANCIEN INTERNE DES HOPITAUX DE PARIS

MÉDECIN DES HOPITAUX DE NICE

*Qui nous a fourni le sujet de ce travail nous aidant sans cesse de ses conseil d'ami et de médecin.*

A MES MAITRES DES HOPITAUX DE NICE

P. PRADAL.

A MON PRÉSIDENT DE THÈSE

MONSIEUR LE PROFESSEUR GRASSET

PROFESSEUR DE CLINIQUE MÉDICALE A L'UNIVERSITÉ DE MONTPELLIER
OFFICIER DE LA LÉGION D'HONNEUR

*Qui a bien voulu accepter de présider notre jury.*

A MONSIEUR LE PROFESSEUR RAUZIER

A MESSIEURS LES PROFESSEURS AGRÉGÉS

LEENHARDT ET MASSABUAU

A MES MAITRES
DES HOPITAUX DE MONTPELLIER

P. PRADAL.

COLLEGE OF SURGEONS OF ENGLAND

# L'ADÉNOPATHIE

## TRACHÉO-BRONCHIQUE

## CHEZ L'ENFANT

RECHERCHES CLINIQUES ET RADIOLOGIQUES

## AVANT-PROPOS

Avant de franchir la porte de la carrière médicale, nous ne pouvons nous empêcher de jeter un regard en arrière sur tous ceux qui nous ont permis d'arriver à son seuil.

Et puisque cet ouvrage est en somme le couronnement de nos études, c'est spontanément que nous nous tournons vers celui qui nous en a fourni le sujet, M. le docteur d'Œlsnitz. Il ne s'étonnera donc pas de nos remerciements très sincères non seulement pour l'empressement qu'il a mis à nous guider dans l'accomplissement de ce travail, mais aussi et surtout pour l'enseignement si fécond et si amical qu'il n'a cessé de nous donner pendant les six mois passés dans son service. Au moment de prendre contact avec la clientèle, nous ne pourrions certainement pas avoir sous les yeux un meilleur exemple de ce que doit être vraiment « le médecin ».

A son nom, notre pensée associe celui de M. le docteur Paschetta, chef du service de radiologie des hôpitaux de Nice, dont la science profonde et la bienveillance inépuisable nous ont seules permis ce contrôle incessant des rayons X, fondement de notre travail. Nous le remercions bien vivement ainsi que M. le docteur Baréty qui nous a donné les conseils les plus utiles et nous a encouragé fortement par l'intérêt qu'il portait à ce modeste ouvrage. Auprès de nos maîtres des hôpitaux de Nice nous avons toujours rencontré la plus grande bienveillance. Nous ne saurions l'oublier.

Quoique séparé depuis de longs mois de nos maîtres des hôpitaux de Montpellier, nous nous rappelons toujours que nous leur devons toute notre gratitude pour les connaissances solides qu'ils nous ont données, étayant ainsi toute notre carrière sur des fondements puissants.

Mais quelle ne sera pas surtout notre reconnaissance pour M. le professeur Grasset qui a bien voulu accepter la présidence de notre thèse tenant sans doute à ce que, à 28 ans d'intervalle, le fils suivant l'exemple du père, investi par la même main, conserve dans la vie la même ligne de conduite. Il ne pouvait nous être plus agréable, car c'est là notre vœu le plus cher.

---

# CHAPITRE PREMIER

## HISTORIQUE

Cette question de l'adénopathie trachéo-bronchique, toute récente, semble-t-il, pour beaucoup qui viennent à peine de la découvrir, n'en est pas moins relativement ancienne. En 1780, en effet, Lalouette, dans son traité des scrofules, parle déjà des scrofules bénignes qui attaquent les glandes et des accidents qui peuvent en résulter. Après lui, de nombreux auteurs ont étudié la question. Mais, tout en décrivant, parfois exactement, les divers phénomènes qui concernent cette affection, aucun ne parle encore d'adénopathie. Le mérite en revient à Guéneau de Mussy (1), qui crée le terme d'adénopathie bronchique. Sept ans après, M. Baréty (2), au cours de travaux considérables, reprend la question et l'amplifie. L'observation lui montre que plusieurs des « dits ganglions bronchiques » sont en même temps en rapport avec la trachée et il complète la définition primitive, qui devient ainsi « *adénopathie trachéo-bronchique* ». Du reste, il met complètement au point tout ce qui concerne ce sujet et en donne très exactement toute la bibliographie jusqu'à cette époque. C'est ce qui nous permettra de ne

---

(1) *Guéneau de Mussy*. Etudes cliniques sur l'adénopathie bronchique. Gazette des hôpitaux, nos 67 et 68 (1868).

(2) *Baréty*. De l'adénopathie trachéo-bronchique. Thèse Paris, 1875.

parler que des recherches postérieures à ses travaux. Ces recherches sont relativement peu nombreuses et ne groupent guère que quelques noms. Parmi eux, nous trouvons d'Espine, Smith, Variot, Guinon, Barret et Bougarel, qui complètent peu à peu la symptomatologie. A ces noms, on peut ajouter ceux de Marfan, Barbier, Veau et Aviraguet, qui, au cours de travaux faits sur l'hypertrophie du thymus, sont naturellement amenés à tracer, aussi exactement que possible, les frontières de la pathologie du thymus et des ganglions trachéo-bronchiques.

Volontairement, et bien que certaines de ses publications soient antérieures à celles des auteurs précités, nous citons M. d'Œlsnitz en dernier lieu. Car, tout comme M. Barèty en 1875, il a, semble-t-il, bien synthétisé la question à l'heure actuelle.

Non content, en effet, de nous donner une description clinique aussi exacte que possible de l'adénopathie trachéo-bronchique, il s'est appliqué à enrichir la symptomatologie de cette affection, de façon à permettre un diagnostic plus précoce et, partant de là, bien souvent un pronostic plus bénin. Il s'est efforcé, en un mot, de faire entrer dans le domaine pratique un sujet qui, pour beaucoup, est encore une pure vue de l'esprit. Il est enfin de ceux qui, avec Ferrand et Châtelain, Variot, Bourgarel et Barret, Jossuand et Roux, Jacques, Mézeretti, etc., ont pensé qu'ici encore la clinique devait être complétée, confirmée par la radiologie.

Et, en effet, comment ne pas être frappé par l'utilité d'une telle méthode ? Evidemment, un clinicien comme Baréty parvenait à dépister une adénopathie trachéo-bronchique uniquement par les seules ressources de l'auscultation et de la percussion. Mais, outre qu'un tel examen approfondi n'est pas toujours possible dans une clientèle de consultation, il est, de plus, fort difficile, pour ne pas dire impossible, à

effectuer chez un nourrisson ou un enfant en bas-âge, dont les mouvements et les cris rendent nulles toutes investigations sthétacoustiques. De plus, sans le secours des rayons X, il n'existe aucun moyen de contrôle absolu. Et c'est là, en effet, un des premiers heureux effets de la méthode radiologique. Elle nous montre le rapport constant qui existe entre le fait et sa cause. Elle oppose les phénomènes subjectifs aux faits objectifs, nous permettant ainsi d'affirmer la réalité, l'existence de ce que nous n'étions qu'en droit de supposer par la seule clinique.

Ajoutons à cela que nous pouvons ainsi étudier exactement les caractères de l'affection en cause et suivre son évolution. Bien plus, par cet emploi constant, presque systématique, de l'écran, nous arrivons à dépister, chez un grand nombre d'enfants, l'existence d'une adénopathie trachéo-bronchique latente, que la clinique seule ne nous aurait pas permis de décéler.

Et ainsi nous enrichissons singulièrement notre statistique et nous montrons combien fréquente peut être l'hypertrophie ganglionnaire médiastinale, puisqu'à tous les cas révélés par un examen approfondi viennent s'ajouter ceux que notre oreille est impuissante à mettre en évidence.

On voit déjà, en résumé, combien importante et pleine du plus haut intérêt peut être cette constante comparaison entre la clinique et la radiologie ; et c'est ce qui nous a décidé à prendre cette étude comme objet de ce travail. La compétence de M. d'Œlsnitz comme clinicien et de M. Paschetta comme radiologue nous offrait, en effet, suffisamment de garanties de pouvoir mener notre projet à bonne fin. Et, du reste, cette double collaboration nous a permis de mettre un peu de clarté dans une question particulièrement intéressante.

Durant notre stage dans le service de M. le docteur d'Œlsnitz, nous avons été frappé de deux ordres de faits bien

distincts et d'origine commune cependant, comme nous le prouverons dans la suite. Il s'agit tout d'abord du grand nombre de nourrissons entrés comme diphtériques dans le pavillon réservé à cette maladie et qu'un examen approfondi et l'évolution de l'affection nous permettaient de considérer comme étant indemnes de toute atteinte du bacille de Lœffler.

En second lieu, nous voulons parler d'un nombre encore supérieur d'enfants un peu plus âgés, venus incidemment à la consultation pour une affection quelconque et qui aiguillaient notre attention d'un même côté par la forme particulière de leur thorax, quelques détails sur leurs antécédents ou simplement une auscultation minutieuse. Or, en faisant passer ces deux catégories d'enfants devant l'écran radioscopique, nous étions frappés de l'existence presque constante, dans leur médiastin, de masses ganglionnaires plus ou moins considérables, suivant certaines conditions que nous définirons plus loin.

Voilà donc deux évolutions bien différentes régies cependant par une même cause : un état pathologique des ganglions trachéo-bronchiques.

Et c'est ainsi que tout naturellement nous avons été amené, en partant d'un état radiologique commun, à voir dans l'adénopathie deux processus cliniques nettement tranchés :

1° *L'adénopathie du nourrisson*, que l'on peut classer parmi les affections dyspnéiques de cet âge, puisqu'elle se présente comme telle toujours ou presque. Cette atteinte ganglionnaire sera naturellement soumise à des variations paroxystiques plus ou moins intenses et redoutables, suivant l'âge du jeune malade, son état actuel, sa résistance physique et, surtout suivant l'intensité de la réaction adénopathique. Et nous voyons tout de suite que la grande difficulté, ici, sera de déterminer la vraie cause de ce tirage et de le distinguer

des autres tirages apparus dans les diverses maladies dyspnéiques du nourrisson. Ce sera là le but de la radiologie.

2° *L'adénopathie de la deuxième et troisième enfance*, maladie bien étudiée déjà, possédant une symptomatologie précise et particulière. Ici encore l'écran nous sera d'un grand secours, en nous permettant de mesurer la valeur relative de ces divers symptômes. De plus, grâce à lui nous suivrons l'évolution des phénomènes au jour le jour pouvant interpréter, d'une façon précise, tout changement survenu dans l'état du malade, la courbe thermique, etc ..

Enfin, non content de faire ressortir constamment dans notre travail, la différence qui existe entre ces deux ordres de faits, nous nous sommes efforcé de mettre en lumière la valeur de deux nouveaux signes décrits déjà par M. d'Œlsnitz (1) : déformations thoraciques chez l'enfant adénopathique et traussonance sterno-vertébrale.

---

(1) *D'Œlsnitz*. La transsonnance sterno vertébrale, signe d'adénopathie trachéo-bronchique chez l'enfant. Extrait du Bulletin de la Société de l'Internat, juin 1912.

*D'Œlsnitz*. Caractères des troubles respiratoires et des images radioscopiques dans l'adénopathie trachéo-bronchique de la première enfance. Association française de Pédiatrie, Congrès de 1911.

# CHAPITRE II

## ANATOMIE

Loin de nous la pensée de vouloir faire une description détaillée du médiastin. Nous ne pourrions mieux faire assurément que de citer en entier le chapitre de la thèse de M. Barèty concernant ce sujet. C'est plutôt un court résumé de tout cet exposé qui nous semble nécessaire ici pour jeter un peu de clarté dans les faits que nous étudierons par la suite.

Avec M. Barèty, nous admettrons donc « une région trachéo-bronchique limitée en haut par l'ouverture supérieure du thorax, en bas par un plan horizontal passant par l'axe du tronc des veines pulmonaires à leur embouchure dans l'oreillette gauche ; de chaque côté par les poumons ; en arrière par la portion correspondante de la colonne vertébrale ; en avant par la partie supérieure du sternum ».

Que trouvons-nous dans ce cadre ? En arrière, dans le médiastin postérieur la trachée et les deux bronches mères qui lui font suite. Tout autour se groupent les organes voisins, des vaisseaux, des nerfs, des *ganglions lymphatiques* et du tissu cellulaire. Ces ganglions suivent le bord inférieur et le bord supérieur des bronches mères. Ils forment ainsi un paquet médian intermédiaire entre les ganglions rétrosternaux en avant et les prévertébraux en arrière.

Latéralement on remarque encore deux chaînes ganglion-

naires formant deux anses principales. « L'anse de droite contourne l'artère sous-clavière ; celle de gauche, la crosse aortique. Elles suivent en quelque sorte l'anse que forment de chaque côté le pneumogastrique et le récurrent ».

Cet ensemble ganglionnaire va drainer les vaisseaux lymphatiques des poumons, des plèvres, de la trachée, des bronches, du cœur et des parois thoraciques.

Ce résumé trop succinct ne nous permet pas de suivre d'assez près les rapports existant entre l'irritation de tel groupe ganglionnaire et tel symptôme clinique prédominant. Cette corrélation exige une localisation plus précise du réseau ganglionnaire.

Aussi, toujours avec M. Barèty, distinguerons-nous trois groupes ganglionnaires :

1er Le groupe prétrachéo-bronchique droit et gauche ;

2e Le groupe intertrachéo-bronchique ou sous-bronchique droit et gauche ;

3e Le groupe interbronchique.

1er *Groupe prétrachéo-bronchique.*

a *Le groupe prétrachéo-bronchique gauche* est en rapport successivement avec la branche gauche de l'artère pulmonaire, le nerf récurrent, l'origine de la bronche gauche, la trachée et le bord gauche de l'œsophage. Nous pouvons en déduire de suite qu'une inflammation prédominant sur ce groupe ganglionnaire affectera à la fois et plus ou moins les organes limitrophes et par suite qu'*elle pourra donner naissance à des symptômes respiratoires, circulatoires et nerveux.*

b *Le groupe prétrachéo-bronchique droit* contenu dans une véritable loge et à cheval sur l'origine de la bronche droite voisine avec « la veine cave supérieure et la crosse de l'aorte, la face interne du lobe supérieur du poumon droit, le tronc brachio-céphalique artériel et la face antéro-externe de

la trachée, *la branche* droite de l'artère pulmonaire et la veine azygos, le tronc du pneumogastrique droit, l'artère sous-clavière, le nerf récurrent et enfin la veine cave supérieure ». Le danger d'un tel voisinage est évidemment considérable et c'est pourquoi l'adénopathie de ce groupe peut entraîner des accidents très graves.

2° *Groupe intertrachéo-bronchique ou sous-bronchique droit et gauche.* Ces ganglions couchés le long de la face inférieure des bronches-mères sont recouverts par les ramifications et anastomoses des pneumogastriques ; par l'œsophage, l'aorte, la veine azygos, le bord postérieur de chaque poumon et du tissu cellulaire.

Mêmes accidents possibles quand ils s'enflamment.

3° *Groupe interbronchique.* Tout autre et bien plus spécial est le résultat de l'hypertrophie du groupe ganglionnaire interbronchique. Son altération est fréquente surtout dans la tuberculose et sa situation à l'angle de division des bronches fait prévoir quelles en seront les conséquences respiratoires. C'est ainsi du reste que Cruveilhier relate ces accidents dans son traité d'Anatomo-pathologie générale (t. IV, 1862) : « les ganglions hypertrophiés aplatissent ces conduits (bronches) et doivent les rendre difficilement perméables à l'air ; les crises de suffocation de quelques phtisiques à une période peu avancée de la maladie peuvent tenir en partie à cette cause ».

A ces trois groupes ganglionnaires, nous pouvons ajouter celui que M. Barèty appelle : rétrosterno-claviculaire droit et gauche. Le développement exagéré du groupe droit comprime la veine cave supérieure et ses troncs veineux, donnant en plus de la matité de la moitié correspondante de

la première pièce du sternum. Celui du groupe gauche peut comprimer la crosse de l'aorte. Nous ne parlerons que pour mémoire des ganglions sus-claviculaires qui reçoivent les lymphatiques de la plèvre pariétale.

Il est intéressant de rapprocher de la classification précédente celle de Poirier et Cunéo. Ils répartissent aussi les ganglions thoraciques en trois groupes et distinguent :

Les ganglions médiastinaux antérieurs ;

Les ganglions péri-trachéo-bronchiques ;

Les ganglions médiastinaux postérieurs.

Cet exposé anatomique doit forcément susciter la remarque suivante : nous nous trouvons en présence d'un contenant : le thorax, et d'un contenu ; les divers organes et les ganglions. Or le contenant n'est pas extensible à volonté ; il a au contraire des dimensions fixes qu'il ne peut augmenter. Par contre le contenu (du moins les ganglions pour ce qui nous concerne) peut augmenter de volume brusquement ou progressivement sous diverses influences. Qu'en résultera-t-il ? C'est qu'il arrivera un moment où le contenant sera trop petit pour le contenu ; par suite cette partie du contenu susceptible momentanément d'accroissement (ganglions), empiètera sur le territoire de la partie fixe (organes). D'où les diverses compressions que nous étudierons plus longuement ultérieurement. Voilà ce qui se passe chez le nourrisson.

Ce premier point établi, un deuxième semble tout aussi évident. Avec l'âge, en effet, les rapports de volume du contenant au contenu changent. Le thorax augmente proportionnellement plus vite que les divers organes qu'il renferme. Par suite, à mesure que l'enfant croît en âge, une hypertrophie ganglionaire médiastinale est mieux tolérée grâce au plus grand espace dont peuvent disposer les ganglions pour

poursuivre leur expansion pathologique sans gêner les organes voisins.

Et c'est ce qui explique ce fait paradoxal à première vue : à égalité de volume, les ganglions produiront des désordres graves chez un nourrisson, alors que les phénomènes réactionnels seront insignifiants et même parfois méconnus chez un enfant de la seconde ou troisième enfance. Dans le premier cas, en effet, les ganglions seront très gros comparativement aux dimensions du thorax. Dans le second cas, au contraire, l'adénopathie sera relativement restreinte par rapport aux nouvelles dimensions du thorax.

En un mot, toute la question est renfermée dans le rapport constant de deux dimensions.

De cette esquisse anatomique, nous tirerons donc les conclusions suivantes :

Aux divers symptômes dûs à l'adénopathie trachéo bronchique il faut attribuer une double cause :

1° La localisation anatomique, la situation topographique des ganglions atteints (cause que l'on peut invoquer chez tout adénopathique) ;

2° Le volume ganglionnaire qui n'intervient que chez le nourrisson, à moins que chez l'enfant plus âgé, il ne dépasse des limites trop considérables.

---

# CHAPITRE III

## PHYSIOLOGIE PATHOLOGIQUE

Dans le chapitre précédent, en décrivant les groupes ganglionnaires prétrachéo-bronchiques et intertrachéo-bronchiques nous avons montré les rapports étroits qu'ils ont avec les divers organes circulatoires, respiratoires et nerveux. Il nous sera donc facile maintenant d'en tirer des faits précis.

1° *Compression des Vaisseaux.* — Sans nous arrêter aux opinions émises sur la *petitesse du pouls* qui serait due à des compressions de l'artère sous clavière ou du tronc artériel brachio-céphalique ou de la crosse de l'aorte, occupons-nous plutôt de ce qui se passe du côté de la veine cave supérieure. La diminution de calibre d'un tel vaisseau amènera un *ralentissement de la circulation profonde* des *régions du cou,* du *thorax supérieur* et des *membres thoraciques*, et une *dilatation compensatrice des veines superficielles de ces mêmes territoires.*

Dans ces conditions, on s'expliquera aisément qu'un adénopathique ait la *face violacée*, bouffie, parfois même *œdémateuse*, que autour de son cou, sur ses épaules, le haut de sa poitrine, se dessine un *lascis veineux plus ou moins net.* Ces signes, manifestation extérieure d'une compression intérieure, seront du reste uni ou bilatéraux suivant que la lésion elle-même portera sur un seul ou sur les deux côtés. A la

diminution de calibre de la veine cave supérieure, il faut encore attribuer les *épistaxis parfois abondantes* par contre coup dans la circulation des *veines nasales*, et les *hémorragies arachnoïdiennes* par stase sanguine et troubles de la circulation encéphalique (veines jugulaires et sinus de la dure mère) Enfin signalons encore l'existence possible d'*exophtalmie* et de *tension de la fontanelle*, manifestations également d'un obstacle à la circulation en retour. De même une compression des veines pulmonaires pourra éclaicir l'étiologie de certains œdèmes pulmonaires, de congestions ou d'hydrothorax observés dans l'adénopathie trachéobronchique.

Enfin il est un cas sur lequel nous voudrions insister un peu plus, car il nous semble particulièrement impressionnant. C'est celui de l'hémorragie foudroyante dont M. Barèty relate 7 cas. Nous en avons observé un, dans le service de M. d'Œlsnitz chez un jeune enfant, dont nous n'avons pas rapporté l'observation ici, car elle nous semblait incomplète à un double point de vue : absence de contrôle par la radiologie et par l'autopsie. Cet enfant, amené pour laryngite diphtérique et trachéotomisé sans la moindre hémorragie, était en pleine convalescence (Température : 37°. Pouls : 100. Respiration : 22). pas de tirage, lorsqu'au cinquième jour, sans aucun symptôme prémonitoire, (ni toux, ni efforts, ni cyanose), il est pris brusquement *en plein sommeil d'une hémoptysie foudroyante*. Le sang coule uniquement par la canule et en une minute ou deux l'enfant est mourant. Aucune autre explication n'étant plausible, nous avons pensé à la perforation d'un gros vaisseau (probablement une artère pulmonaire) et d'une bronche, mis en communication par l'intermédiaire d'un gros ganglion dégénéré.

Nous avons tenu à rapporter ce fait qui nous semble bien occuper sa place dans les accidents circulatoires dus à l'hysatrophie ganglionnaire.

2° *Compression de l'arbre respiratoire.* — La trachée pénètre dans le thorax par l'espace manubrio-sternal appelé espace critique Grawitz, et très réduit chez le nourrisson. De plus à cet âge elle est éminemment malléable. Il s'en suit que bridée par deux plans rigides antérieur et postérieur, entourée par les vaisseaux du cou, elle subira très facilement les déformations que lui imprimeront les organes du voisinage.

Ces déformations sont signalées par M. Barèty. Elle ont du reste été démontrées par les autopsies relatées dans les observations de Marfan et Barbier. MM. Simon et d'Œlsnitz en ont prouvé la possibilité à l'aide d'expériences cadavériques au cours desquelles ils ont injecté de la paraffine dans la trachée et étudié les déformations provoquées par le thymus hypertrophié. (1)

Quelles sont les conséquences de ces déformations ? Il en résulte d'abord un *phénomène subjectif* : c'est une *sensation de striction du cou* et du thorax, d'angoisse respiratoire.

A côté de ces phénomènes subjectifs, il existe des phénomènes objectifs caractérisés par la *difficulté* plus ou moins grande *du malade à respirer*. Ses poumons, insuffisamment aérés, en vertu de leur élasticité, font un appel d'air plus considérable. D'où la production d'une *dyspnée* permanente ou paroxystique sous forme de *tirage*. D'où aussi l'existence du *cornage*. Sans nous retarder à décrire ces deux manifestations cliniques, dont nous reparlerons ultérieurement, nous voudrions seulement attirer ici l'attention sur la modalité du tirage.

Cette modalité dépend-elle du siège ou de la cause de la compression ? En un mot un tirage est-il plus considérable ou affecte-t-il telle forme suivant qu'il est dû à une hypertro-

(1) Simon et d'Œlsnitz — Société de Pédiatrie, janvier 1900.

phie du thymus, des ganglions, etc - ou plutôt suivant que la compression s'exerce au niveau de la trachée, des nerfs laryngés, etc. ?

Il semble bien que la seconde hypothèse soit plus plausible? En effet comment expliquerait-on autrement que parfois un volumineux thymus soit toléré alors que dans un autre cas, un thymus moyen provoque du tirage intense et inversement? On peut au contraire très bien supposer que dans ce deuxième cas, l'hypertrophie siège à un endroit ou sur un organe compressible sans manifestations extérieures bien évidentes « *La modalité du trouble respiratoire serait donc fonction de l'élément anatomique irrité plutôt que du facteur étiologique* » (d'Œlsnitz).

Nous pouvons ainsi supposer que le tirage adénopathique à cause de sa forme assez caractéristique tire ses caractères des compressions basses des organes thoraciques. Cet exposé nous amène à parler du 3° mode d'action de l'hypertrophie ganglionnaire.

3° *Compression des nerfs.* — Cette compression peut être triple. *Elle peut s'exercer sur les nerfs pneumogastriques, récurrents et diaphragmatiques.*

*La lésion des nerfs laryngés et bronchiques intervient* de concert avec la sténose du larynx et des bronches *dans la pathogénie du tirage.* Elle explique surtout les fusées paroxystiques qui viennnent se greffer sur une dyspnée habituelle. N'a-t-on pas signalé des cas d'*angine de poitrine* que l'on pouvait rapporter à l'irritation du pneumogastrique droit congestionné et adhérent à des ganglions tuméfiés et dégénérés ?

Aviraguet signale l'existence d'un *spasme laryngo trachéo-bronchique.* Ne doit-on pas chercher encore une même origne aux *accès d'asthme* que nous signalons chez un de nos

adénopathiques (observation XXXVII), aux *vomissements répétés*. (Observ. XXIX), tout autant de réflexes variés ?

Aux compressions nerveuses on doit encore attribuer l'*altération de la voix* (*raucité ou aphonie*), l'inspiration bruyante et *les modifications de la toux* qui simplement rauque (Barthez et Rilliet) peut être aussi *quinteuse* et enfin *nettement spasmodique* (Guéneau de Mussy) en prenant le *caractère coqueluchoïde* déjà signalé par Lalouette en 1780.

Si la compression exercée au niveau des récurrents et des pneumogastriques peut donner lieu à une symptomatologie variée ainsi que nous venons de le relater, par contre les faits attribués à une lésion des nerfs diaphragmatiques se caractérisent presque uniquement par de *rares névralgies diaphragmatiques*. On a cité néanmoins *des cas d'asphyxie* produits par la paralysie du diaphragme à la suite d'une pression sur les nerfs phréniques occasionnée par l'engorgement des ganglions médiastinaux antérieurs » (Bazin, 1861, Leçons sur la scrofule).

Signalons en terminant la possibilité d'une *inégalité des pupilles* par compression du sympathique.

Dans une thèse récente, M. Gauducheau (1) explique la plupart des phénomènes qui accompagnent l'adénopathie trachéo-bronchique par les *compressions nerveuses ; compressions des nerfs sensitifs*, d'où toux réflexe et spasmes glottiques ; *compressions des moteurs*, d'où dypnée spasmodique ; des *vasomoteurs*, d'où troubles circulatoires ; des *trophiques*, d'où influence sur l'évolution des lésions pulmonaires ; des *sécréteurs*, d'où hypérémie et infiltrations œdémateuses.

---

(1) Gauducheau. — Exploration radiologique du thorax et diagnostic de la tuberculose pulmonaire. Thèse Paris, 1912.

# CHAPITRE IV

## ETIOLOGIE

Les ganglions trachéo-bronchiques étant l'aboutissant du réseau lymphatique de l'appareil respiratoire, il est tout naturel d'attribuer à leur inflammation, une simple valeur réactionnelle. Ils sont en quelques sortes sensibilisés par une inflammation des territoires dont ils dépendent. Par suite toute affection aiguë de la trachée, des bronches et des poumons pourra se traduire par contre coup par l'hypertrophie du réseau ganglionnaire correspondant. C'est le cas des *amygdalites* (Observ. XXXV), *bronchites* (Observ. VIII, XIV, XXX, XXXIII, L, LIII, LVI), *broncho-pneumonies* (Obser. LVII), tuberculoses, etc...

Mais il est encore un certain nombre d'affections qui, si elles n'intéressent pas directement l'arbre respiratoire, peuvent le léser accidentellement au cours de leur évolution. C'est ce qui se passe dans la *rougeole* (Observ. XII, XXV, XXVII, XXXIII, XXXVIII, XLIII, etc.) qui semble être une des causes très fréquentes de l'engorgement ganglionnaire médiastinal (13.30 o/o dans nos observations). L'explication en est très simple si l'on songe combien souvent la rougeole se complique de bronchite. Et Trousseau (1) signa-

---

Trousseau. Clinique Médicale 1868 (t. 1, p. 150).

le cette fréquence : « chez les enfants, dit-il, qui sont assez rapidement enlevés par cette fièvre exanthémateuse, on trouve souvent des ganglions bronchiques plus ou moins notablement engorgés. Ces engorgements sont la conséquence du retentissement de la phlegmasie qui a occupé les bronches, comme dans la scarlatine, l'adénite cervicale est la conséquence de l'angine laryngée, comme les adénites mésentériques, sont, dans la fièvre typhoïde, le retentissement de la phlegmasie intestinale ».

Tout comme la rougeole, la *dothiénentérie* peut intéresser le système ganglionnaire médiastinal après une atteinte plus ou moins considérable des bronches et des poumons (Observ. III, XX). Mais ici on peut aussi invoquer une origine intestinale par communication des vaisseaux lymphatiques mésentériques et médiastinaux. La *Grippe* elle aussi est une cause possible d'inflammation ganglionnaire (Observ. II, XIX). De même la diphtérie.

Et ainsi cette étiologie de l'adénopathie trachéo-bronchique apparaît comme étant singulièrement riche, puisqu'elle renferme la plupart des affections aiguës du nourrisson ou du jeune âge.

Une question se pose aussitôt : quelle est l'évolution ultérieure de cette inflammation ganglionnaire ?

Cette évolution peut être double et même triple comme nous le relaterons.

Dans un certain nombre de cas, elle suit une marche ascendante, puis progressivement descendante et peut même disparaître complètement sous l'influence d'un traitement énergique, de même qu'on peut assister à la résolution d'une adénite du pli de l'aine consécutive à une plaie du membre inférieur. Ce sont là les cas les plus heureux, ceux dans lesquels le terrain lutte victorieusement contre l'envahisseur.

Il n'en va plus de même dans un grand nombre d'autres

cas où l'organisme se défend moins complètement contre cette attaque brusque. Alors le ganglion semble bien rétrocéder comme précédemment. On peut espérer qu'il va se rétracter complètement, étouffant dans ses mailles les agents provocateurs venus de l'extérieur. Et en effet les symptômes s'amendent, tout semble rentrer dans le calme, dans l'état normal. Mais si à ce moment ou un peu plus tard on a la précaution de faire passer le sujet devant l'écran radioscopique, on est tout surpris de voir dans le médiastin des ombres qui ne devraient pas y être, car les ganglions normaux n'en donnent pas. Et *on reconnait alors que cette soi disant résolution ganglionnaire n'a été que partielle et qu'elle a laissé des reliquats sous forme de masses ganglionnaires peu développées assurément, mais que l'on sent dans une sorte d'équilibre instable latent, prêtes à la moindre influence à susciter de nouveaux troubles dans l'organisme.* Le porteur de tels ganglions est par le fait même handicapé, c'est un candidat plus possible qu'un autre à la tuberculose pulmonaire. Car cette chronicité vers laquelle a tourné une affection aiguë, doit maintenant aiguiller nos recherches dans ce sens.

Cette marche de la bacillose du ganglion vers le poumon est une des deux opinions émises à l'heure actuelle, pour expliquer l'ordre chronologique des étapes de la tuberculose. Les partisans de cette théorie font en effet de l'intestin le récepteur en quelque sorte du bacille de Koch. Pour eux l'origine alimentaire de la contamination tuberculeuse prime l'origine respiratoire. L'intestin en état de moindre résistance sous l'influence d'une atteinte quelconque (dothiénentérie dans le cas cité au-dessus) serait moins apte à se défendre contre les nombreux bacilles absorbés avec les aliments. Il en résulterait une inflammation par contre-coup des ganglions mésentériques, 2e étape du processus. A leur tour par continuité seraient atteints les ganglions médiastinaux,

3e étape. Et dès lors, on comprend que le poumon puisse se tuberculiser à son tour à échéance plus ou moins brève. Tels sont les divers relais d'une affection qui, partant de l'intestin, remonterait jusqu'aux poumons au cours d'une évolution à plusieurs échelons.

A cette première théorie, des faits cliniques confirmés par l'autopsie permettent d'en opposer une seconde. On a relaté des cas dans lesquels l'adénopathie trachéo-bronchique semblait être réellement primitive et nullement déterminée par une adénopathie similaire des ganglions mésentériques. Il s'agit d'enfants normaux ne présentant aucun symptôme pathologique intestinal et chez lesquels à l'occasion d'une atteinte de bacillose pulmonaire, on doit bien admettre que cet organe est le point de départ de la contagion. *Pour les partisans de cette théorie, le chancre d'inoculation serait donc pulmonaire et l'adénopathie tuberculeuse médiastinale suivant la lésion pulmonaire au lieu de la précéder serait la conséquence et non la cause de cette lésion.* A cette théorie on pourrait faire une objection : dans nombre de cas en effet on ne peut relever dans l'observation du sujet la moindre trace d'une manifestation de bacillose pulmonaire. Et cependant certains de ces ganglions thoraciques contiennent des bacilles de Koch. Cruveilhier (1) dès 1862 avait compris l'importance d'une telle constatation : « Dans un certain nombre de cas que j'ai observés, dit-il, l'*affection tuberculeuse ganglionnaire* (bronchique) *semblait idiopathique ;* tous les organes avec lesquels ces ganglions sont en rapport physiologique et pathologique étaient parfaitement sains. » Et voici comment il interprète ces observations : « Les faits autorisent donc à admettre une

---

(1) Cruveilhier (Traité d'anatomie path. générale, t. IV 1862, pp. 642 et 643), 1855, n° 343.

*tuberculisation primitive dans les ganglions lymphatiques* ou *si l'on veut, des points de départ tellement fugaces qu'ils sont passés inaperçus.* » Cette seconde hypothèse nous semble plus vraisemblable.

Schœffel (1) s'inspirant de la théorie de Küss, est aussi du même avis : A l'instar de ce qui s'observe pour le tégument externe, la *maladie pourra n'avoir fait qu'effleurer l'épithélium pulmonaire ; elle se sera accumulée en quelque sorte à l'autre bout dans les ganglions bronchiques.* Il résulte de cette courte discussion que, d'après cette deuxième théorie, l'adénopathie même dans les cas qui prètent à controverse, semble bien être consécutive à un chancre d'inoculation pulmonaire. C'est une adénopathie similaire.

Mais quoi qu'il en soit, si les deux théories que nous venons d'exposer peuvent être également défendues, un fait doit être mis en évidence qui, celui-là, ne peut donner lieu à controverse : c'est que chez l'enfant le ganglion bronchique peut donner lieu à de la tuberculose parenchymateuse. *C'est la forme ganglio-pulmonaire de Ribadot Dumas.* Et ainsi s'expliqueraient ces bacilloses débutant par une poussée ganglionnaire chez un sujet en apparence bien portant, mais qui cependant est un bacillaire latent. De la même manière on pourrait interpréter ces tuberculoses à deux phases plus ou moins éloignées dans l'intervalle desquelles le malade ne présentant plus de symptômes pulmonaires semble définitivement guéri alors que longtemps après parfois une brusque hyperplasie ganglionnaire donne naissance à une nouvelle poussée parenchymenteuse. Durant cette période de calme et de bonne santé apparente, le bacille s'est réfugié en effet dans le ganglion où il vit, en quelque sorte, à l'état de tor-

---

(1) Schœffel. Thèse de Strasbourg, 1855, n° 343.

peur jusqu'au jour où un excitant quelconque lui donne un regain de virulence, début de nouvelles poussées inflammatoires.

Pour résumer cet exposé dans une formule synthétique, nous dirons que l'adénopathie trachéo-bronchique peut réaliser une étape primitive ou secondaire, définitive ou momentanée de la tuberculose chez l'enfant.

En terminant, nous voulons signaler le troisième mode d'évolution que peut suivre le ganglion hypertrophié. Nous voulons parler de sa caséification et de sa fonte qui donnent naissance à une coque vide ou à peu près de contenu par déversement à l'extérieur. Nous avons vu qu'un tel ganglion en relation à la fois avec un gros vaisseau et la trachée où une bronche peut provoquer une hémorragie foudroyante et rapidement mortelle. Si dans le même genre d'idées, un ganglion ainsi modifié met en communication la trachée et le tissu cellulaire du cou, par exemple, il peut se produire dans ce dernier de l'emphysème parfois considérable. Nous en avons observé un cas chez un enfant adénopathique qui présentait de la crépitation emphysémateuse très nette. Il était entré avec un tirage intense et un état général très grave.

Les phénomènes d'asphyxie augmentant, nous décidâmes de faire une trachéotomie. Or au premier coup de bistouri, l'œdème du cou augmenta brusquement dans des proportions considérables, gagnant le thorax, la face et même l'abdomen. En même temps se produisit le sifflement caractéristique de l'ouverture de la trachée. Et cependant notre incision était restée très au-dessus de cette dernière. Toute constatation ultérieure ayant été impossible, nous en conclûmes que probablement nous avions ouvert brusquement et agrandi l'ouverture déjà existante qui mettait en communication la trachée

avec le tissu cellulaire sous-cutané par l'intermédiaire d'un ganglion dégénéré.

Nous n'avons rapporté cette observation que pour signaler une possibilité d'ailleurs sûrement très rare.

---

# CHAPITRE V

## MODES DE DÉBUT ET FORMES CLINIQUES DE L'ADÉNOPATHIE TRACHÉO-BRONCHIQUE

Pour se rendre compte de la variété d'allure de l'adénopathie trachéo-bronchique. il suffit de jeter un coup d'œil sur nos observations.

Tel petit malade, au dire de ses parents, a beaucoup *maigri*. Autrefois vigoureux et plein d'entrain, il est devenu peu-à-peu malingre et nonchalant. Et cependant, il ne tousse pas ou si peu, à peine de temps en temps une *petite toux sèche*, ou plutôt un *raclement du gosier*. Il ne se plaint pas de son estomac, mais il n'a *plus d'appétit* et se refuse à absorber certains aliments qu'autrefois il aimait. Cet état de paresse physique, doublé ordinairement de paresse intellectuelle, a coincidé souvent avec une *poussée brusque de croissance* qui a donné à cet enfant une taille bien supérieure à celle des enfants de son âge. *D'autres fois au contraire, la croissance s'est arrêtée en pleine évolution* et ce petit sujet dont tout faisait espérer qu'il serait un « bel enfant » est maintenant un chétif, un retardé. Est-ce de l'*anémie*, est-ce un *commencement de rachitisme ?* Tels sont les deux diagnostics entre lesquels on hésite. Nul ne pense à un troisième pourtant presque évident, si on dirige les recherches cliniques de ce côté ; l'adénopathie trachéo-bronchique (Obs. IV, XIII).

Au tableau précédent, s'ajoutent parfois d'autres symptô-

mes : *toux grasse persistante, poussées brusques de température* surtout vespérales. Les pommettes sont rouges parfois d'un seul côté et le *facies* est celui d'*un bacillaire*. Là encore l'examen permet de déceler la présence d'une hypertrophie ganglionnaire (Obs. V. X, XVIII).

Dans les observations VIII, XI, XIV, XXX, L, le tableau clinique change encore. L'état général ici ne serait pas défectueux, mais ce qui inquiète les parents, c'est une *grosse toux grasse qui persiste depuis des mois*. Les divers médecins consultés ont toujours posé le diagnostic de bronchite, en certifiant que cet état allait cesser dans quelques jours. Et cependant longtemps après, l'enfant tousse toujours. Ou bien si la toux cesse momentanément, c'est pour reprendre un, deux, trois mois après, et l'enfant a ainsi une *série de bronchites successives*. Cet état peut s'accompagner de temps en temps d'une petite poussée thermique avec pouls plus rapide, diarrhée, quelques vomissements. Et de fait, l'auscultation nous décèle uniquement de gros ronchus sans localisation parenchymateuse. Mais en l'approfondissant, nous n'avons pas de peine à classer cet enfant parmi les adénopathiques.

La petite malade de l'observation XLI n'avait ni toux, ni amaigrissement et son cas semblait bien entrer dans la catégorie des affections aiguës. Que nous déclare-t-elle en effet, lorsqu'elle vient à notre visite ? Que depuis une huitaine de jours, elle a de la *céphalée* presque continuelle, des *épistaxis* répétées, de l'*inappétence* et des *maux de ventre* parfois très violents. Notre attention est tout naturellement portée vers la *dothiénentérie*, surtout si à ces symptômes fonctionnels s'ajoutent quelques signes physiques, comme c'est le cas ici. En effet, cette enfant a de plus un *mauvais état général* et *un pouls lent assez caractéristique. Sa langue est blanche* et *surtout son facies est bien celui d'un typhique*. Oui, mais il n'y a pas de *température*, pas de *grosse rate* et au contraire les *signes d'adéno-*

*pathie* sont *très nets* et l'état général *s'améliore* si rapidement, que l'*enfant sort guérie* 4 *jours après.*

Parfois c'est une *grippe* traînante, à poussées successives coupées de périodes de rémission, à courbe thermique ondulante qui fait errer longtemps le diagnostic.

L'*état* est ordinairement *mauvais*, *presque infectieux* et on ne songe guère à la possibilité d'une adénopathie qui existe cependant comme c'est le cas dans les observations II et XIX.

Mais voici un fait encore plus saisissant : un enfant nous est amené comme *asthmatique.* Et de fait devant nous, il a une crise tout à fait typique avec dyspnée expiratoire, cyanose de la face, cornage, tirage. Une chose cependant nous frappe particulièrement : une fois sa crise terminée, l'enfant ne recouvre pas sa respiration normale. Il semble conserver de la *difficulté inspiratoire et expiratoire.* Ses respirations sont un peu courtes, saccadées. Cela seul, joint à l'examen du thorax dont la forme est un peu particulière, nous fait penser à la possibilité d'une adénopathie et effectivement, en interrogeant les parents du petit malade, nous découvrons qu'il a eu *auparavant une bronchite ou toute autre infection respiratoire.* Et l'examen confirme notre hypothèse.

M. Gauducheau signale une forme d'adénopathie revêtant l'allure d'une *congestion pulmonaire* (Aviragnet et Tixier, Congrès de Toulouse, 1910) siégeant à la base ou au niveau du hile avec autour de ce foyer une couronne de râles sous-crépitants et du souffle. D'autres fois, on croit avoir affaire à une *spléno-pneumonie*, une *broncho-pneumonie.* Ces foyers seraient localisés dans le territoire des filets nerveux irrités par les ganglions (Hutinct).

Enfin, il y a toute la catégorie des enfants qui viennent uniquement parce qu'ils *toussent.* Dans leurs antécédents, on relève l'existence d'une *rougeole* antérieure (14 o/o dans nos

observations), d'une coqueluche, d'une affection pulmonaire quelconque. Depuis ces enfants toussent et on en fait des bronchitiques. Cependant, si nous étudions cette *toux,* nous sommes frappés de ses caractères. En effet, elle est *coqueluchoïde*, venant par quintes plus ou moins espacées et que l'on peut très bien compter. Seule la reprise ou chant du coq manque et c'est ce qui la distingue de la vraie coqueluche. Cette toux opiniâtre peut durer des mois sans que l'enfant réagisse d'une autre façon. *Parfois cependant ces quintes* sont suivies de *vomissements alimentaires*. De même de ci de là se produisent une légère poussée thermique qui le plus souvent passe inaperçue, un peu de cyanose des extrémités, de l'enrouement de la voix. Enfin l'*enfant boit de travers.* Mais n'étaient les examens clinique et radiologique, on n'oserait jamais mettre en cause une hypertrophie ganglionnaire, tellement elle est bien tolérée. (Voir observ. XII, XXV, XXVII, XXXIII, XXVIII, LIV, LVI.)

En résumé, voilà les divers aspects cliniques que présente l'adénopathie trachéo-bronchique chez l'enfant du premier et du deuxième âge. Avec le nourisson, le tableau change d'aspect.

Supposons en effet le cas précédent survenant chez un enfant en bas âge. La rougeole semble devoir se terminer normalement lorsque *brusquement* au troisième ou quatrième septénaire, *une nuit, l'enfant est pris de dyspnée intense, avec tirage et cornage expiratoires.* Il est cyanosé et agité de mouvements convulsifs *Sa face vultueuse* est couverte de sueurs. L'*angoisse* est parfois effrayante. On porte le *diagnostic de croup d'emblée* et on envoie l'enfant au pavillon de la diphtérie. (Obs. XII, XVI, XXXVI, XLVII, LII, LIII, LIV, LV, LVI.) Un traitement énergique et approprié fait cesser ordinairement la crise et bientôt on a la confirmation que l'on a affaire à une grosse adénopathie.

Si la crise est moins violente et disparaît assez rapidement, les parents moins affolés gardent l'enfant chez eux ; ces brusques poussées dyspnéiques peuvent alors se reproduire les nuits suivantes en simulant assez fidèlement le tableau de la *laryngite striduleuse* (Obs. XII, XXIV). Là encore la radiologie permet d'affirmer une concordance étroite entre chaque nouvelle poussée ganglionnaire et l'apparition d'une crise de laryngite. Du reste, M. Barèty a considéré la laryngite striduleuse comme un des symptômes de l'engorgement ganglionnaire (1).

Enfin il est une manifestation adénopathique sur laquelle insiste M. d'Œlsnitz (2) : *le spasme de la glotte*. Il semble, en effet, que l'adénite médiastinale puisse être considérée comme une des étiologies probables de cette brusque attaque toujours effrayante. Et l'on comprend tout de suite l'intérêt pratique de ceci. Si dans un tel cas, en effet, on arrive à démontrer l'existence de masses ganglionnaires, le pronostic devient plus bénin, car on peut espérer qu'avec une thérapeutique énergique, on évitera le retour de cette striction glottique.

Pour nous résumer, nous voici donc en présence de deux grands types cliniques de l'adénopathie trachéo-bronchique :

1° *L'adénopathie du nourrisson* caractérisée par un début brusque et des symptômes fonctionnels très intenses qui mettent souvent la vie de l'enfant en danger.

Les symptômes respiratoires prédominent, et parmi eux, la *dyspnée*, le *tirage* et le *cornage*.

---

(1) Barèty. De la laryngite striduleuse considérée comme un des symptômes de l'engorgement des ganglions trachéo-bronchiques. Congrès de laryngologie, Milan 1880.

(2) D'Œlsnitz et Paschetta. L'adénopathie tranchéo-bronchique dans l'enfance. Etude clinique et radiologique. Extrait du N° 7 des Bulletins de la Société de Médecine et de Climatologie de Nice.

L'*évolution* peut en être *mortelle* ou *régressive,* suivant le traitement que l'on a pu instituer, l'âge de l'enfant, sa constitution, etc.

Mais de toutes façons *l'inspection suffit pour faire supposer l'existence d'une adénopathie trachéo-bronchique.* Par contre l'auscultation ou la percussion toujours difficiles à cet âge renseignent souvent très mal. Cependant les rapides esquisses des modes de début que nous avons faites plus haut nous ont montré *la ressemblance de cette forme aiguë de l'adénopathie trachéo-bronchique avec les autres affections dyspnéiques de l'enfance* (*thymus*, *spasme de la glotte*, *diphtérie, faux croup*, etc.). Et c'est là que la clinique est souvent insuffisante. Cependant nous verrons plus loin qu'un examen approfondi permet parfois d'établir un diagnostic différentiel suffisamment exact ;

2° *Adénopathie de la moyenne et grande enfance.* — La première série de nos petits tableaux cliniques nous renseigne sur *l'allure protéiforme* que peut affecter dans ses débuts l'adénopathie de cet âge. Nous avons relaté assez complètement cette allure anémique du petit malade, sa nonchalance, sa toux opiniâtre, l'impossibilité où il se trouve souvent, ainsi que ses parents de nous dire vers quelle époque ce changement physique a commencé à s'esquisser. L'allure est trop traînante et le début a été trop insidieux. Du reste, dans ce que nous dit l'enfant de son histoire, nous ne relatons rien ou presque rien qui puisse nous mettre sur le chemin d'une affection précise. Tout est flou, imprécis, rien ne s'impose à l'attention. Mais quel changement dans la sûreté de notre diagnostic si nous examinons ce malade avec les procédés d'investigation que nous avons à notre disposition. Le faisceau des symptômes devient assez riche pour nous permettre de poser un diagnostic définitif au premier examen. Et pour appuyer ce que nous disons, il suffit

de citer les observations dans lesquelles chez des enfants à symptômes fonctionnels nuls ou presque nuls, nous avons affirmé l'existence d'une adénopathie trachéo-bronchique à l'aide des seuls signes cliniques, existence confirmée du reste par l'examen radiologique.

---

# CHAPITRE VI

## ÉTUDE ANALYTIQUE DES SYMPTOMES FONCTIONNELS

Ce chapitre pourrait porter comme sous titre « Symptômes de l'adénopathie trachéo-bronchique chez le nourrisson». Car vu la tolérance ordinaire du thorax de l'enfant moyen pour l'hypertrophie ganglionnaire, on comprend de suite que pour bien étudier les symptômes fonctionnels, il faudra s'appliquer à les rechercher chez le nourrisson.

Avec M. Barèty, nous avons vu que l'adénopathie trachéo-bronchique a un triple retentissement sur les systèmes respiratoire, circulatoire et nerveux. L'action sur les deux premiers est à peu près toujours négligeable, car elle est presque entièrement masquée par l'intensité des phénomènes nerveux. Parmi ces derniers nous pouvons situer les *altérations de la voix* qui, bien loin d'être constantes, peuvent suivre une marche irrégulière semblant concorder avec les diverses poussées ganglionnaires. Ces altérations portent sur le *caractère de la voix* qui devient *nasonnée* (obs. XXXI), *rauque* (obs. XXXV) et sur *l'intensité de son émission* qui peut aller depuis la diminution simple jusqu'à *l'aphonie* absolue par compression de récurrents et paralysie d'une ou des deux cordes vocales.

Mais l'action du système nerveux a surtout son contre-coup sur les phénomènes respiratoires. Et alors c'est le *spasme*

*de la glotte*, c'est la *laryngite striduleuse*, *l'accès d'asthme* que nous avons déjà cités dans le chapitre précédent comme formes cliniques possibles de l'adénopathie trachéo-bronchique chez le nourrisson. C'est aussi et surtout la *toux*, la dyspnée, le cornage, le tirage. Ici nous devons approfondir notre observation, car ces divers symptômes sont parmi les plus importants à cet âge et de leur étude soigneuse dépend ordinairement notre diagnostic.

La *toux*, nous l'avons également vu, est avant tout *coqueluchoïde*. Qu'est-ce à dire ? Qu'elle procède par *quintes* nettement séparées les unes des autres. Il ne faut pas en faire un signe de certitude de l'adénopathie trachéo-bronchique, car elle peut exister en dehors de cette affection, et d'autre part les adénopathiques peuvent avoir une toux tout à fait différente, petite, sèche, consistant en une expiration isolée et non une série d'expirations en cascade. De même M. d'Œlsnitz a montré qu'on ne doit pas attacher une importance exceptionnelle aux vomissements *qui surviennent parfois après les quintes*. Les vomissements sont en effet trop fréquents chez le nourrisson pour qu'on puisse les élever au rang de symptômes. Avant de terminer ce qui a trait à la toux coqueluchoïde, nous signalerons qu'une fois nous avons observé une toux simulant exactement la coqueluche, y compris le chant du coq (obs. LVIII).

Toute différente est *la toux rauque* qui, par définition, au lieu d'être sonore et claire est *voilée*, *sourde*, *à tonalité basse*. C'est le cas de l'observation LIV. Parfois même à cette raucité s'ajoute un caractère *d'aboiement* qui rend la *toux striduleuse* (obs. XII, XXIV). Enfin, entre ces deux types de toux, se place tout naturellement la *toux bitonale* caractérisée par ce fait qu'elle se compose de deux expirations forcées consécutives et émises chacune *sur un ton différent* (obs. XLVII,

XLIX). Pour Mme Mantoux (1), ce serait un des signes principaux de l'existence d'une adénopathie trachéo-bronchique.

La dyspnée, qu'elle soit due à une compression nerveuse ou à une compression de l'arbre respiratoire, peut elle aussi revêtir diverses formes. *Parfois elle est continuelle* sous forme d'une *respiration petite*, *accélérée*, l'inspiration et l'expiration tendant à s'égaliser comme durée et à prendre un rythme assez semblable au rythme bradycardique du cœur. Parfois elle est *brusque*, rapide, à *paroxysmes intenses* avec reprise de la respiration normale dans l'intervalle. Son intensité peut varier depuis la légère accélération du nombre de respirations jusqu'aux cas extrêmement graves où l'on enregistre 70 et 80 respirations à la minute, avec cyanose de la face et des extrémités et tous les symtômes de l'asphyxie (obs. XVII, XXIV, LIII, LVII, LVIII).

A la dyspnée de l'adénopathie trachéo-bronchique s'associe souvent le *cornage*. C'est une sorte de ronflement qui accompagne l'un des mouvements respiratoires, parfois tous les deux. Et même de cette existence du cornage au moment de l'inspiration ou de l'expiration ou des deux temps, MM. Marfan et d'Œlsnitz ont pu tirer des éléments de diagnostic assez exacts. Ils ont divisé les stridors en trois catégories :

1 Le *stridor inspiratoire* congénital qu'il faut attribuer à une *malformation du vestibule laryngé* ;

2° Le *stridor inspiratoire et expiratoire* à *prédominance inspiratoire* qui se rencontrerait surtout dans *l'hypertrophie thymique* ;

---

(1) Mme Mantoux. Contribution à l'étude de la tuberculose du nourrisson. Thèse Paris, 1912.

3° *Le stridor ou cornage expiratoire* qui serait caractéristique de *l'adénopathie trachéo-bronchique.*

C'est aussi la division adoptée par MM. Variot et Guénon.

Par contre, M. *Aviragnet* (1) dit : « Je ne nie pas l'existence d'un stridor expiratoire dans l'adénopathie médiastinale, mais j'affirme que lorsqu'on se trouve en présence d'une adénopathie agissant, non par pression directe sur la trachée et les bronches, mais sur les nerfs qui vont à ces organes, comme cela est la règle la plus habituelle, l'irritation qu'elle provoque amène la production d'un spasme glottique et dans ce cas le stridor ne peut être qu'inspiratoire».

Enfin, parmi les accidents respiratoires et comme conséquence de la dyspnée, nous ajouterons le *tirage*. Nous ne parlerons ici ni des caractères particuliers du tirage de l'adénopathie trachéo-bronchique, ni des moyens de le différencier des autres tirages. Ce sera la matière d'un autre chapitre. Qu'il nous suffise de signaler ici sa grande fréquence parmi les hypertrophies ganglionnaires brusques et son importance comme élément de diagnostic (Voir obs. I, IV, VIII, XII, XV, XXI, XL, LXV, LII, LIV, LV, LVI, LVII, LVIII, XVI, XVII, XXIII, XXVI, XXVII, XXXIII, XXIV, XXXV, XXXVI)

---

(1) Aviragnet. Adénopathie trachéo-bronchique et hypertrophie du thymus. Bulletin de la Société de Pédiâtrie de Paris (21 mai 1911).

# CHAPITRE VII

## ÉTUDE ANALYTIQUE DES SIGNES PHYSIQUES

La richesse symptomatique est ici plus considérable. Dans cette étude, nous suivrons le plan classique de tout examen clinique : inspection, palpation, percussion et auscultation.

1° *Inspection.* — Elle nous renseigne sur la forme du thorax, l'état du tégument et l'aspect extérieur du malade. De la 1re partie nous ne dirons rien, la réservant pour le chapitre suivant. En dehors de cela l'inspection nous montre souvent l'*allure anémique* de l'enfant, son *teint pâle*, *parfois blafard*, ses yeux cernés, son attitude générale qui donne une impression de *lassitude*, sa *taille* exagérée ou au contraire trop petite. Elle mettra en évidence la *bouffissure de la face*, son *état cyanotique*, l'*œdème léger du cou*, et surtout les *veinosités* du cou et de la partie superieure de la cage thoracique. Parfois ces veinosités peuvent s'étendre sur les épaules et gagner l'extrémité du membre supérieur qui apparaît alors enveloppé d'un véritable lascis veineux. Elles peuvent être unies ou bilatérales. (Voir observations VIII, XXIII, L, LVIII).

M. d'Œlsnitz (1) avait cru d'abord pouvoir faire de cette

---

(1) *D'Œlsnitz*. Signes cliniques de l'hypertrophie du thymus. *Presse Médicale 1910 ;* comptes rendus du Ier Congrès de pédiatrie et Archives de Médecine des Enfants, 1911.

dilatation exagérée des veines superficielles du cou et de la cyanose de la face une des caractéristiques de l'hypertrophie du thymus. Mais il a reconnu ensuite que ce signe existait également dans l'adénopathie trachéo-bronchique et qu'il était simplement la manifestation extérieure d'une compression interne, médiastinale, par un obstacle quelconque : thymus, ganglions hypertrophiés, anévrisme de l'aorte, etc...

2° *Palpation.* — Elle est très délicate et a été préconisée par M. Barèty qui conseille de porter le doigt dans le creux sus-sternal en pressant de dedans en dehors. Dans certains cas on atteindrait ainsi quelques-uns des ganglions rétro-sternaux et trachéaux-latéraux inférieurs. Au niveau des régions interscapulaire et sternale supérieure, par application de la main sur la cage thoracique, on peut aussi se rendre compte de *l'intensité des vibrations vocales qui est augmentée dans l'adénopathie trachéo-bronchique.*

3° *Percussion.* — Relativement facile chez un adulte, elle devient singulièrement délicate chez un nourrisson ou un jeune enfant à cause de son indocilité, de ses cris et des faibles dimensions de son thorax. On la pratique en 2 points : au niveau du manubrium sternal et en arrière au niveau des apophyses épineuses des vertèbres cervicales et de chaque côté de la colonne vertébrale dans la région limitrophe de la zône interscapulo-vertébrale. Pour M Barèty, la percussion du thorax donnerait des résultats plus probants.

Nous avons pu malgré les difficultés signalées plus haut noter la présence d'un *élargissement de la matité dans la partie manubriale du sternum.* Contrairement à la matité de l'*hypertrophie thymique*, qui *déborde uniformément le sternum suivant une ligne parallèle à son axe longitudinal*, la *matité* due à l'*hypertrophie ganglionnaire a un contour irrégulier.* Elle est

prédominante à droite (d'Œlsnitz) et paraît surtout nette au niveau de l'articulation sterno-claviculaire. Elle est avant tout un moyen de contrôle de l'adénopathie trachéo-bronchique de l'adulte, car encore une fois il est très difficile chez l'enfant de différencier une matité para-sternale d'une matité du sommet pulmonaire, tellement ces 2 points sont rapprochés l'un de l'autre. Nous en avons relevé l'existence dans nos observations V, XIII, XL, XLI, XLVI, XVII, LVI, XVII, LVI). Nous avons trouvé une fois (observation XXXIII) la matité des apophyses épineuses cervicales.

Chez l'adulte, la percussion permet aussi une exploration plus attentive de l'espace interscapulo-vertébral et la découverte d'une zone de matité accolée à la colonne vertébrale et qu'on peut interpréter comme la preuve de l'existence d'une hypertrophie ganglionnaire.

Enfin nous signalons ce que Petruschky appelle la *lordose tactile*. Pour lui l'existence d'une adénopathie trachéo-bronchique serait souvent accompagnée d'une *sensation douloureuse entre les deux épaules* qui se traduirait par une *sensibilité spéciale de certaines apophyses épineuses*. Par suite la percussion de ces apophyses amènerait un retrait des vertèbres douloureuses qui ne serait qu'un réflexe de défense et une lordose momentanée.

4° *Auscultation.* — Avec elle nous entrons dans le domaine des symptômes plus probants. Parmi ces symptômes, un des plus caractéristiques est *le souffle de la région interscapulo vertébrale*. Son *maximum* est perçu sur la colonne vertébrale au niveau de la *dernière cervicale et des premières dorsales*. Il diminue d'intensité à mesure qu'on s'éloigne latéralement de ce point d'élection. Et l'on voit de suite comment grâce à cela, on pourra le différencier des souffles parenchymateux qui eux diminuent d'intensité en allant de la périphérie vers le

centre. Ce souffle *est expiratoire*, à timbre plus ou moins fort suivant l'intensité de la réaction ganglionnaire. Nous l'avons observé dans 50 o/o de nos observations.

On a noté aussi l'existence d'un noyau de râles crépitants fins, noyau accolé à la colonne vertébrale et qui serait synonyme d'adénopathie trachéo-bronchique et non de lésion parenchymateuse.

L'auscultation de la voix nous révèle des faits tout aussi intéressants. M. Barèty les signale avec exactitude : « Lorsque les ganglions offrent un développement assez notable ils paraissent transmettre avec beaucoup plus de facilité les bruits respiratoires trachéo-bronchiques. Aussi *la voix devient plus ou moins retentissante, ou bien chaque mot prononcé est accompagné d'une sorte d'écho dit voix soufflée, par M. le docteur Willz.* ».

Effectivement si nous faisons parler ou compter le petit malade, il semble que *sa voix soit enflée* par une caisse de résonnance. Son *intensité* est *plus forte* et son *timbre plus élevé*. La difficulté, semble-t-il *à priori*, réside dans le fait d'appliquer ce moyen d'investigation à l'enfant en bas-âge, vue l'impossibilité dans laquelle on se trouve de le faire parler au moment voulu. Mais ce qui nous aide singulièrement, c'est que *la toux, les pleurs, les cris sont également renforcés* dans les mêmes proportions :

« La toux retentit plus ou moins au point de blesser quelquefois l'ouïe » (Barèty).

Ici vient tout naturellement se placer *le signe de d'Espine ou de la voix chuchotée*. On l'obtient comme précédemment en auscultant la colonne vertébrale dans la même région et en faisant compter l'enfant à voix basse, à peine vibrante.

Dans le cas d'adénopathie médiastinale, on a la même sensation acoustique que dans la pectoriloquie aphone de la pleurésie. *Les sons transmis avec exactitude semblent émis*

*tout contre l'oreille, sans interposition de masse.* M. Rist reconnaît que l'importance séméiologique de ce signe est diversement appréciée.

Mme Barbe-Oberlin (1) admet que ce signe n'est valable que de la septième cervicale à la quatrième dorsale, correspondant à la dernière portion de la trachée et de la bifurcation des bronches, qui se trouve dans le plan horizontal à la hauteur de la troisième dorsale.

Cependant grâce à l'habitude que nous avons prise de rechercher le signe de d'Espine chez tous les enfants adénopathiques, nous avons pu en relever l'existence dans 17 °/₀ de nos observations. (Voir Obs. III, IV, XIII, XIV, XXXI, XLII, XLIX.)

Plus rare est *le signe de Smith ou bruit de rouet.* Pour le percevoir, il faut ausculter le manubrium sternal directement ou par l'intermédiaire d'un sthétoscope. Dans la position normale de la tête, on ne perçoit à ce niveau que les deux bruits du cœur nettement séparés. Si à ce moment on fait basculer fortement la tête en arrière de manière à amener une hyperextension forcée, le double bruit cardiaque disparaît pour faire place à *un bruit unique continu sous forme d'un ronronnement très doux et très lointain.* C'est un bruit veineux dû à la compression des vaisseaux par les ganglions appliqués fortement contre eux par cette position nouvelle de la tête. Nous avons pu relever l'exactitude de ce fait quatre fois chez les malades dont nous avons rapporté l'observation. (Voir Obs. IV, XXX, XXXI, XLIX.)

Avec M. d'Œlsnitz nous nous sommes appliqué à

---

(1) Mme Barbe-Oberlin. Contribution à l'étude clinique des adénopathies trachéo-bronchiques tuberculeuses au début chez l'enfant. Thèse Paris, 1911.

rechercher s'il n'existait rien d'analogue pour la trachée. Pour cela, nous auscultons cette dernière immédiatement au-dessus du manubrium soit directement, soit avec un sthétoscope. Quand la tête est droite, on perçoit le bruit trachéal ordinaire. Au contraire, si on fait l'hypérextension de la tête, ce bruit devient plus intense et plus aigu. Nous avons relaté ce fait quelques fois chez des porteurs de gros ganglions trachéo-bronchiques, et nous l'avons interprété comme étant produit par un aplatissement trachéal dû à l'adénopathie trachéo-bronchique.

A tous ces signes physiques, on peut rattacher le *mode d'exploration de Neisser*. Il introduit dans l'œsophage une sonde en caoutchouc terminée par un doigtier. Quand le doigtier est au niveau de la quatrième ou cinquième dorsale, il le remplit d'air par insufflation. S'il y a tuméfaction ganglionnaire, à ce moment il se produit une douleur occasionnée par la compression.

Nous voici donc en présence de moyens d'investigation qui semblent suffisants pour qu'on puisse poser à bon escient le diagnostic d'adénopathie trachéo-bronchique, mais il ne faut pas oublier que ces signes sont rarement au complet. De plus la difficulté de leur recherche sera très grande grâce aux mouvements des enfants. D'où l'utilité de s'adjoindre tous les moyens possibles. C'est dans ce but que nous allons nous étendre un peu longuement sur la recherche de deux nouveaux signes préconisés par M. d'Œlsnitz : 1° Les déformations thoraciques, transitoires et permanentes dans l'adénopathie trachéo-bronchique de l'enfance ; 2° la recherche de la transsonance sterno-vertébrale.

---

## CHAPITRE VIII

### LES DÉFORMATIONS THORACIQUES TRANSITOIRES ET PERMANENTES DANS L'ADÉNOPATHIE TRACHÉO-BRONCHIQUE DE L'ENFANCE.

M. Barèty a déja signalé la rétraction permanente de la paroi thoracique due au défaut de fonctionnement du poumon correspondant, consécutivement à la compression des bronches. De même il nous parle d'un soulèvement égal de toute la première pièce du sternum ou des saillies qui constituent une voussure plate et inégale au niveau des cartilages costaux ou enfin du soulèvement de l'une des articulations sterno-claviculaires. Mais ce sont là des déformations localisées à un point limité bien différentes par suite de la déformation en masse du thorax dont nous voulons parler en ce moment. Nous nous sommes du reste déjà occupé de la question avec M. d'Œlsnitz et ce chapitre sera en grande partie une reproduction de l'article que nous avons publié sur ce suiet. (1)

Pour la parfaite compréhension de ce qui va suivre, nous sommes obligé de rappeler tout d'abord quelques considérations générales auxquelles nous nous sommes déjà arrêté.

Les réactions symptomatiques de l'adénopathie trachéo-

---

(1) *D'Œlsnitz et Pradal* : Les déformations thoraciques transitoires et permanentes dans l'adénopathie trachéo-bronchique Juin 1913 (Société de l'Internat).

bronchique chez l'enfant varient essentiellement suivant l'âge auquel elle sont observées.

Chez le jeune enfant et particulièrement chez le nourrisson, la cage thoracique extrêmement souple et malléable se déforme au moindre obstacle respiratoire ; les conduits respiratoires et particulièrement la trachée se dépriment et se compriment avec la plus grande facilité, enfin, nous l'avons vu, le volume relativement considérable des masses adénopathiques par rapport à la faible contenance du médiastin expliquent la facile irritation des organes y contenus et particulièrement des troncs nerveux.

A cet âge de la vie, sous l'influence des causes les plus variables, les réactions ganglionnaires sont tout à la fois rapides et considérables.

Ainsi s'explique que chez le nourrisson l'adénopathie trachéo-bronchique se caractérise essentiellement par de la dyspnée, du tirage et du cornage.

De ces manifestations symptomatiques, nous avons étudié la première et la dernière.

Nous ne voulons retenir que le tirage dont nous avons observé les détails et l'apparence clinique chez tous les petits malades atteints d'adénopathie trachéo-bronchique qu'il nous a été donné de suivre.

Après M. Guinon, nous avons remarqué avec M. d'Œlsnitz, les caractères bien particuliers de cette forme de tirage. A plusieurs reprises du reste M. d'Œlsnitz en a décrit les modalités.

A l'heure actuelle, nous croyons pouvoir sous le nom de *tirage adénopathique*, en préciser la description clinique basée sur de nombreuses observations.

*Le tirage adénopathique semble caractérisé par un retrait parrallèle de la partie inférieure du plastron sterno-costal.* Le déplacement se produit à chaque inspiration sous forme

d'*une gouttière* ou *sillon transversal, séparant l'abdomen sous-jacent du thorax* sus-jacent qui apparaît alors *voussuré et globuleux*. Ceci constitue l'élément principal du tirage adénopathique. Il peut s'y associer à un degré plus ou moins grand du tirage laryngé sus-sternal ou épisgastrique qui dans ce dernier cas est caractérisé par une dépression infundibuliforme ayant pour centre le creux épigastrique. Il se distingue également de la déformation rachitique décrite par M. Marfan sous le nom de *tirage rachitique* et par M. d'Œlsnitz après M. Barbier sous le nom de *tirage thymique*, caractérisé par une *dépression des parties latérales du thorax avec projection du sternum en avant.*

L'entité clinique du tirage adénopathique semble donc avoir quelques fondements.

La pathogénie en est plus laborieuse à élucider.

La forme d'un tirage semble a priori devoir être indépendante de la cause qui le provoque, mais devoir dépendre bien plutôt de l'élément anatomique lésé (système nerveux ou conduit respiratoire), ou tout au moins du siège de l'obstacle respiratoire.

Si la déformation thoracique ne dépendait uniquement que de la sténose des conduits respiratoires, elle serait toujours de même forme et commandée uniquement par la mécanique spéciale de la cage thoracique de l'enfant. Dans le cas qui nous occupe, il semble qu'il se produit en surplus une contraction spasmodique des fibres entéro-postérieures du diaphragme, ayant pour effet d'aplatir la partie inférieure de la cage thoracique.

*Il semble donc que le tirage adénopathique soit réalisé par une irritation mixte respiratoire et nerveuse.* Le siège habituel des adénopathies médiastinales explique peut-être la possibilité et les caractères de cette double irritation. Nous ne pouvons à ce sujet faire plus que des suppositions et nous devons nous

borner aux constatations cliniques que nous avons rapportées. En dehors des crises paroxystiques caractérisées par le tirage. il est possible, sans que nous ayons pu jusqu'à présent le mettre en valeur que le type respiratoire de l'adénopathique se ressente quoiqu'à un faible degré des caractères décrits. Et ainsi les déformations à peine ébauchées au début, mais répétées par la suite un grand nombre de fois auraient imprimé au thorax encore malléable du jeune enfant une déformation qui peu à peu se fixerait pour devenir ce que nous appellerons *le thorax adénopathique.*

Le thorax adénopathique est caractérisé à un degré plus ou moins grand par un étranglement inférieur *séparant sous forme d'un sillon ou goutière la région abdominale du plastron sterno-costal ; ce dernier paraît proéminent quelque peu voussuré ou même globuleux.* Cette déformation est particulièrement visible de profil et si l'enfant est légèrement penché en avant, il semble qu'une incision en coup de hache sépare le thorax de l'abdomen, (fig. 1). Donc *le thorax adénopathique reproduit sous forme fixée la déformation rythmique du tirage ganglionnaire.*

Les observations que nous avons pu faire sont susceptibles de faire suspecter chez tout enfant présentant cette déformation une grosse adénopathie. D'ailleurs chaque fois nous avons pu en faire le contrôle clinique et radiologique immédiat ; et nous avons trouvé sinon les manifestations de lésions en activité, du moins le reliquat de lésions anciennes.

Nous ne pouvons mieux faire que de rapporter ici les conclusions auxquelles nous nous sommes arrêté dans l'article précité que nous avons fait avec M. d'Œlsnitz :

*Spécificité étiologique de ces déformations.* — La valeur sinon absolue du moins relative de ces déformations thoraciques pour le diagnostic de l'adénopathie trachéo-bronchique nous parait basée sur les faits suivants :

1° La concordance habituelle entre les déformations thoraciques adénopathiques et l'existence de ganglions trachéo-bronchiques. Sur 20 cas de tirage transversal inférieur, 18 fois nous avons constaté les signes cliniques de l'adénopathie trachéo-bronchique ; 20 fois nous avons trouvé les ombres ganglionnaires médiastinales plus ou moins importantes et 2 fois nous avons contrôlé par le résultat positif de l'autopsie.

2° Sur 15 cas de thorax globuleux avec sillon transversal inférieur, 15 fois nous avons retrouvé les signes cliniques et les signes radiologiques d'adénopathie trachéo-bronchique plus ou moins ancienne ou tout au moins nous avons retrouvé les reliquats encore existants d'un passé adénopathique plus ou moins lointain ; 3 fois nous avons vérifié notre examen par une autopsie positive.

3° La parenté, l'incontestable similitude qui existent entre le tirage ganglionnaire des jeunes enfants et la déformation thoracique particulière que nous avons décrite dans la seconde enfance, nous paraissent réaliser un argument de plus en faveur de l'origine commune, ganglionnaire, des déformations thoraciques transitoires et permanentes que nous voulons individualiser.

---

# CHAPITRE IX

## RECHERCHE DE LA TRANSSONANCE STERNO-VERTEBRALE

Cette méthode due à M. d'Œlsnitz (1) est basée sur ce fait, que les ganglions trachéo-bronchiques sont bons conducteurs du son. Nous avons déjà vu que grâce à cela, l'adénopathie amplifiait les sons et les souffles normaux et pathologiques. M. d'Œlsnitz s'appuie sur cette caractéristique pour ausculter le son produit par la percussion simultanée. L'étude qu'il a faite de cette question est trop complète pour que nous puissions y ajouter beaucoup de considérations personnelles. Nous nous contenterons donc de la reprendre en indiquant dans quelle mesure nous avons pu la poursuivre chez les nombreux sujets examinés.

Tout d'abord en quoi consiste *la transsonnance sterno-vertébrale ?* C'est la modification apportée au son produit par la percussion du sternum après son passage à travers la cage thoracique. Comment produit-on cette percussion ? Directement et sans interposition avec un doigt qui parcourt à petits coups secs et sans solution de continuité toute la longueur du sternum depuis le manubrium jusqu'à l'appendice

(1) D'Œlsnitz. La transsonnance sterno-vertébrale, signe d'adénopathie trachéo-bronchique chez l'enfant. Extrait du bulletin de la Société de l'Internat, juin 1912.

xyphoïde. Nous disons « avec un doigt » intentionnellement afin d'avoir un point de contact plus limité et de saisir ainsi plus aisément les graduations successives d'intensité du son d'un point à un autre très voisin.

Nous ne recommandons pas l'usage du marteau percuteur qui peut fausser les résultats par suite de la tendance trop grande que l'on a par son intermédiaire à percuter fortement.

Comment recueillir l'onde sonore produite ainsi au niveau du sternum ? Avec l'oreille ou un sthétoscope biauriculaire directement appliqué sur la colonne vertébrale. Donc le sujet étant debout ou assis la tête en légère extension, nous auscultons l'apophyse épineuse de la 7ᵉ cervicale pendant que le doigt percute ainsi que nous l'avons dit. Pourquoi la 7ᵉ cervicale plutôt qu'une autre vertèbre ? Uniquement pour avoir un point de repère fixe et parce que cette apophyse faisant une saillie plus accentuée que les autres, l'ouverture du conduit auditif la coiffe exactement.

Quels sont les résultats de cette manœuvre ? Si nous avons affaire à un *enfant normal*, *le son* perçu par l'oreille sera *sourd*, *éloigné*, *à tonalité voilée* à peine transmise par l'ensemble des tissus enfermés dans le thorax. Il est vrai que la percussion de la moitié inférieure du sternum donne un son plus net, plus proche de l'oreille. Mais si on le compare avec le son que donne par exemple la transsonnance pratiquée au niveau de la clavicule, on voit combien cette dernière est plus forte et plus claire.

*Transsonnance sterno-vertébrale chez un adénopathique.* — Les ganglions étant bons conducteurs du son, vont former caisse de résonance ; par suite il en résulte une modification complète de la transsonnance. En effet, le *son* perçu est devenu *net*, *éclatant*, *tout proche de l'oreille*. De

plus il est *sec*, c'est-à-dire qu'il n'est pas prolongé par des vibrations. *Il naît et meurt sur place.* On le dirait produit à quelques millimètres du conduit auditif. Parfois même il prend un timbre tellement bruyant qu'il donne *une sensation auditive désagréable* parce que trop intense. Il s'approche du son de la transsonnance claviculaire et peut même le dépasser en intensité. On comprend de suite que l'âge de l'enfant, la forme de son thorax, l'importance de l'hypertrophie ganglionnaire peuvent influencer la transsonnance sterno-vertébrale dont les caractères présentent ainsi toute une échelle de gradations. De même la percussion des diverses parties du sternum ne donne pas les mêmes résultats. Et ainsi suivant les cas, nous avons pu entendre de véritables gammes de son par augmentation ou décroissance progressive de la tonalité en partant d'une extrémité du sternum pour aboutir à l'autre.

Du reste tantôt cette gamme était montante en allant de haut en bas et tantôt c'est l'inverse qui se produisait. Faut-il voir une relation entre le point où la percussion donne un son maximum et celui où l'hypertrophie est la plus considérable ? C'est possible et même probable. La seule difficulté de la méthode semble résider dans son application chez les enfants doués d'un certain embonpoint. Naturellement dans ce cas la percussion n'est plus directe, puisque entre le doigt et le sternum s'interpose un bourrelet graisseux. D'où nécessité de percuter plus fortement ou d'ausculter plus finement avec le sthétoscope biauriculaire.

Par opposition, chez un enfant trop maigre, une percussion moyenne peut produire une transsonnance tout à fait disproportionnée et plus intense que ne le comporte l'état du médiastin. Mais malgré tout, s'il n'y a pas de grosse hypertrophie ganglionnaire, le son ne sera jamais éclatant.

Et maintenant comment peut-on juger de la valeur séméio-

logique de la transsonnance sterno-vertébrale ? En la recherchant systématiquement chez tous les enfants et dans le cas où elle est positive, en faisant un examen clinique et radiologique complet pour confirmer ou non l'existence d'une adénopathie. De même chez tout enfant atteint sûrement d'hypertrophie ganglionaire médiastinale, nous recherchons la transsonnance pour étudier sa fréquence.

Voici les résultats que nous avons obtenus. Parmi nos observations, qui sont celles d'adénopathies toutes confirmées par la clinique et la radiologie, 50 pour 100 des cas présentent une transsonnance sterno-vertébrale positive.

D'une façon générale, nous pouvons dire que dans presque tous les cas ou la transsonnance sterno-vertébrale est positive, on est à peu près sûr de découvrir une hypertrophie ganglionnaire par les méthodes clinique et radiologique.

(Voir observations : I, II, III, V, VI, IX, XIII, XIV, XVIII, XXII, XIX, XXIX, XXXI, XXXII, XXXIV, XXXV, XXXVIII, XXXIX, XLI, XLII, XLIII, XLIV, XLV, XLVI, XLVII, L).

En résumé, la transsonnance sterno-vertébrale par la facilité avec laquelle on peut la mettre en évidence et par l'exactitude des renseignements fournis, semble bien devoir entrer dans la pratique courante et faire partie de la séméiologie classique de l'adénopathie trachéo-bronchique.

*Nota.* — M. d'Œlsnitz dans la recherche de la T. S. V., considère lui-même qu'il n'a fait qu'appliquer à l'exploration du médiastin la méthode générale décrite par M. Fernet sous le nom d'auscultation plessimétrique qui consiste à combiner l'auscultation et la percussion.

Fernet. Auscultation plessimétrique. Presse médicale, 1912.

# CHAPITRE X

## DIAGNOSTIC DIFFÉRENTIEL DE L'ADÉNOPATHIE TRACHEO-BRONCHIQUE CHEZ L'ENFANT

Nous continuerons à suivre le plan établi au début de cet ouvrage en nous appliquant à établir le diagnostic différentiel de l'adénopathie trachéo-bronchique successivement chez le nourrisson et chez l'enfant.

1° *Chez le nourrisson.* — Pour comprendre combien à cet âge une erreur de diagnostic est possible, il suffit de relire la description que nous avons faite au chapitre V des divers modes de début qu'affecte l'adénopathie chez le nourrisson. Ce qui semble prédominer, c'est la *confusion* que l'on établit trop souvent *avec la diphtérie laryngée.* Nos observations personnelles sont très éloquentes à ce sujet. 30 o/o de nos adénopathiques avaient été reçus au pavillon de la diphtérie sur la présentation d'un diagnostic erroné ; et nous avons pu nous convaincre que sur 10 enfants envoyés au pavillon d'isolement, 2 ou 3 au maximum avaient une diphtérie confirmée (voir observ. XV, XLVI, XLVII, XLIII, LII, LIII, LV.) Tous les autres ou presque tous étaient des adénopathiques à une période aiguë. Et en effet si on examine ces malades de très près, on remarque qu'ils ont très souvent un tirage considérable avec angoisse extrême. Mais (et ceci a été étudié dans le chapitre VIII) ce tirage est médian et inférieur,

coupant horizontalement la base du thorax en coup de hache alors que le tirage diphtérique est infundibuliforme et siège au niveau du creux épigastrique s'accompagnant ordinairement de tirage péricostal. Le cornage et la dyspnée pouvant exister dans les deux cas, ne nous donnent aucun renseignement précis. Il n'en est pas de même de l'étude de *la toux* et de *la voix. Eteintes dans le croup*, elles *conservent* ordinairement *toute leur clarté* dans l'adénopathie ou sont simplement voilées.

L'examen de la gorge n'est pas concluant, car de même que l'adénopathie peut s'accompagner d'une angine pultacée, de même un diphtérique peut avoir une gorge nette de fausses membranes alors que sa trachée en est tapissée. La température elle aussi peut exister dans les deux cas.

Mais les caractères de la toux et du tirage sont assez nets pour qu'avec un peu d'habitude, par la seule inspection on arrive à porter un diagnostic ordinairement confirmé par la suite entre une adénopathie et une diphtérie laryngée. Nous parlons bien entendu du diagnostic immédiat à faire dès l'arrivée du malade. Car si par la suite l'allure de l'affection nous contraint à tenter une trachéotomie, nous verrons aussitôt si l'enfant est soulagé (ce qui se produit dans la diphtérie laryngée) ou si le tirage reste aussi intense (ce qui est en faveur d'une hypertrophie ganglionnaire).

Plus difficile est le diagnostic différentiel entre l'adénopathie et l'hypertrophie thymique. MM. Aviraguet, Marfan, d'Œlsnitz, Veau, Ferrand et Châtelain, dans une suite de travaux intéressants nous ont montré cette difficulté. Dans les formes paroxystiques, ces deux affections affectent en effet une allure sensiblement identique : chez les deux, on peut noter la dilatation des veines du cou, l'existence de dyspnée et de cornage : *le tirage seul pourrait nous mettre sur la voie du vrai diagnostic.*

Décrit par M Barbier, confirmé par M. Marfan et vérifié

très souvent que M. d'Œlsnitz(1) et nous-même, il affecte la forme d'un *sillon bilatéral siégeant à la base du thorax*, rétractant les deux côtés et projetant en avant le sternum sous forme de carène, par suite de la diminution du diamètre latéral et de l'augmentation du diamètre antéro-postérieur.

Le cornage (voir chapitre VI) paraît être plutôt expiratoire dans l'adénopathie et exister aux deux temps dans l'hypertrophie du thymus. Mais Aviragnet a contesté l'exactitude de ce symptôme.

De même l'hypertrophie thymique donne souvent des *alternatives de pâleur et de cyanose de la face*. La palpation de la fossette sus-sternale aurait permis à certains auteurs de sentir la masse thymique. C'est là une sensation bien difficile à percevoir. « Par contre, dit M. d'Œlsnitz, la palpation profonde par l'index nous a permis deux fois de provoquer momentanément la cessation du stridor ; la suspension de cette pression sus-rétrosternale faisait réapparaître les troubles respiratoires qui diminuaient à nouveau par la reprise de cette manœuvre. » Enfin il pense également que si au cours d'une trachéotomie faite sur un enfant pour asphyxie, de cause indéterminée, il se produit une *abondante hémorragie veineuse* ; si, d'autre part, à la suite de cette trachéotomie, l'enfant respire mieux sans cessation complète du tirage, on est en droit de penser à l'*hypertrophie thymique*. C'est du reste ce qui a été confirmé par le cas survenu chez un enfant du

---

(1) *D'Œlsnitz*. L'hypertrophie du thymus et l'ad. tr. lr. dans la première enfance. Diagnostic clinique et radiologique. Ext. Bulletin de la Société de pédiatrie de Paris.

*D'Œlsnitz*. L'hypertrophie du thymus et de l'adénopathie trachéo-bronchique dans la première enfance. Etude analytique des troubles respiratoires ; diagnostic, radiographie. Ext. des Archives médico-chirurgicales de province, janvier 1912.

service dont nous avons rapporté l'observation (1). Il présentait du tirage thymique et pendant la trachéotomie se sont produits les faits que nous venons de relater. Effectivement l'enfant ayant succombé l'autopsie nous a montré l'existence d'un gros thymus pesant 40 grammes tout dégorgé de sang.

Tout comme l'hypertrophie ganglionnaire, l'hypertrophie thymique peut présenter encore du souffle médiastinal et d'une manière plus constante de la matité débordant le sternum de 1 ou 2 travers de doigt. Donc ici notre diagnostic se basera surtout sur l'existence de cette matité sternale et la forme du tirage.

Pour mémoire seulement, nous rappellerons combien une *hypertrophie ganglionnaire peut simuler un spasme de la glotte*, une crise d'asthme, la coqueluche ou une *laryngite striduleuse*. Dans ce cas, la recherche des signes physiques d'adénopathie trachéo-bronchique nous permettra seule un diagnostic.

2° *Dans la moyenne et grande enfance.* — Que l'adénopathie trachéo-bronchique revête ici au début l'allure clinique d'une dothiénentérie, d'une grippe, d'une bronchite, d'une anémie, etc., peu nous importe, car nous avons à notre disposition pour confirmer ou infirmer notre diagnostic toute la riche séméiologie déjà relatée sans en excepter les déformations thoraciques et la transsonnance sterno-vertébrale.

Toute autre est la difficulté dans certains cas de lésions parenchymateuses préhilaires ou du sommet se manifestant seulement par du souffle expiratoire et parfois quelques râles discrets. Nous avons vu combien facilement on peut rapporter ces signes à de l'adénopathie trachéo-bronchique surtout

---

(1) D'Œlsnitz, Pradal et Nevière. Mort par hypertrophie du thymus chez un enfant de 5 ans. Société de Médecine et de Climatologie de Nice, février 1913.

chez l'enfant dont le thorax est tellement réduit. C'est ici que l'on doit faire une percussion et une auscultation approfondies pour arriver à établir le fait suivant : où est le maximun de la matité ? où est celui du souffle ? *Diminue-t-il excentriquement à mesure que l'on s'éloigne de la colonne vertébrale* ou augmente-t-il concentriquement en allant vers la même direction ? *Dans le premier cas nous aurons affaire à l'adénopathie.* On doit de même compléter cet examen par la recherche de tous les autres signes qui sont à notre disposition. L'allure générale de l'affection peut nous induire en erreur, par exemple en ce qui concerne la température. La poussée ganglionnaire peut s'accompagner en effet d'une poussée thermique correspondante (25 o/o de nos observations). Et la forme elle-même de la courbe thermique affecte souvent des ressemblances frappantes avec celle de telle ou telle autre affection aiguë de la plèvre ou du poumon.

Avant de terminer ce chapitre, nous voulons dire un mot de la réaction à *la tuberculine* par la méthode de *la cutiréaction.* Nous la pratiquons systématiquement chez tous les enfants entrant à l'hôpital quel que soit le diagnostic posé. De ces recherches découle tout dabord un fait précis : *cette méthode n'a de réelle valeur que chez le nourrisson.* Chez l'enfant de la 1re et 2me enfance en effet, les résultats sont très souvent faussés. Il ne faut pas oublier non plus qu'une cutiréaction négative ne doit pas être toujours interprêtée comme signe d'une absence certaine de bacillose chez le sujet. Car bien au contraire, on sait qu'un tuberculeux très avancé ne réagit ordinairement pas à la tuberculine, (par exemple le méningitique tuberculeux).

Mais dans le cas particulier qui nous occupe l'important est : 1° de savoir si on a affaire à une adénopathie tubercuse lorsque le diagnostic d'hypertrophie ganglionnaire étant posé, nous hésitons seulement sur sa nature ; 2° de dépister

cette existence même de l'adénopathie, lorsqu'un examen approfondi nous ordonne de rejeter toutes lésions possibles du parenchyme des séreuses ou des os. Dans ce dernier cas en effet, si la cutiréaction est positive, nous devons bien admettre qu'elle est dûe à l'existence d'une adénopathie minime ayant échappé à nos investigastions, mais qui suffit pourtant à créer un foyer latent de bacillose.

Dans nos observations, l'épreuve de la cutiréaction à la tuberculine nous a donné 5 fois un résultat positif et 13 fois un résultat négatif.

Que pouvons nous conclure de l'ensemble de ce chapitre ? Que si chez l'enfant déjà un peu avancé en âge nous avons à notre disposition plusieurs signes cliniques assez exacts pour permettre de diagnostiquer une adénopathie trachéo-bronchique, dans bien des cas néanmoins, nous aurons besoin d'un moyen de contrôle pour affirmer l'existence d'une telle hypertrophie ganglionnaire souvent très peu considérable. En second lieu chez le nourisson, on peut dire qu'un tel diagnostic est ordinairement plutôt l'affaire d'une sensation toute personnelle acquise par l'habitude et que l'on ne peut baser sur aucun fait scientifique absolument précis. *D'où la nécessité d'un élément nouveau qui soit en même temps et un élément de contrôle comme dans le premier cas et un élément de diagnostic. C'est le double but de la méthode radiologique* qui apparaît dès lors comme une utilité et une nécessité. Mais il ne faut pas oublier que c'est le seul but de l'utilisation des rayons X et que dans aucun cas ils ne doivent remplacer la clinique, mais bien seulement la suivre.

---

# CHAPITRE XI

## EXAMEN RADIOLOGIQUE DU THORAX DE L'ENFANT NORMAL

Dans l'historique général de cet ouvrage, nous avons signalé les cliniciens qui ont apporté à l'étude de l'adénopathie trachéo-bronchique la contribution de l'examen radiologique. Mais il nous semble utile de signaler ici en quelques mots l'histoire de la radiologie du thorax. Depuis Rœntgen (1895), la méthode s'est généralisée en France avec Oudin, Barthélemy, Lannelongue et Bouchart, dont trois notes successives, parues à l'Académie des sciences en 1896, étudient la pleurésie, la tuberculose pulmonaire et les maladies du thorax à l'aide de la radiologie. Puis viennent Bergonié, Potain, Béclère, Milian, Mignon, Carrière, Claude Guilleminot, Bourgaste, etc., toujours en France. Cette étude fait des adeptes également en Allemagne, avec Levy, Dorn, Lœvental, etc. ; en Amérique, avec Williams, Fray et Jones ; en Angleterre, avec Thomson et Stubbert, enfin en Italie, avec Maragliano. Nous signalerons aussi la thèse de Mignon, en 1898, et le rapport de Béclère, au IVe Congrès de tuberculose.

MM. d'Œlsnitz et Paschetta qui se sont particulièrement occupés de la question, préconisent successivement l'examen de face, oblique et latéral. C'est le plan que nous suivrons, car cette triple recherche a l'avantage de ne laisser aucun point du thorax inexploré.

1° *Thorax normal vu de face.* — Il se présente sous forme d'une image obscure séparant nettement l'un de l'autre les deux champs clairs pulmonaires. Cette image est une bande longitudinale à partie supérieure étroite simulant un goulot de bouteille, à laquelle fait suite une partie plus large qui serait le corps de la bouteille. Elle est *uniformément sombre*, et ses bords ont un *contour précis*, *net*, qui tranche d'autant mieux sur la transparence pulmonaire voisine. Elle est constituée en haut par la superposition de deux plans osseux : sternal et vertébral encadrant un plan de tissu mou constitué par le médiatin et ses organes (vaisseaux, nerfs, trachée, œsophage, crosse de l'aorte, etc ). En bas, c'est la même superposition de plans avec adjonction du cœur. De suite on comprend que l'ombre cardiaque débordera latéralement l'ombre sterno-vertébrale. Et cet empiètement sur la clarté pulmonaire sera plus ou moins accentuée à droite ou à gauche suivant que le sujet aura un cœur normal, c'est-à-dire latéral gauche, ou médian ou latéral droit.

La radioscopie nous montre de chaque côté de cette ombre médio-thoracique, l'existence d'une *ombre latérale* qui est habituelle chez l'enfant normal.

Elle se présente sous forme *de deux noyaux obscurs droit et gauche* semblant siéger *au niveau du hile pulmonaire* et symétriquement placés par rapport à la colonne vertébrale. C'est ce qui résulte des observations de MM. d'Œlsnitz et Paschetta. Dans les cas pathologiques, cette ombre latérale peut augmenter de surface par adjonction d'ombres nouvelles adénopathiques, et on comprend combien il est difficile de dire à quel moment cette ombre cesse d'être normale. Quant à sa provenance, on peut l'attribuer, semble-t-il, à la bifurcation des vaisseaux et des bronches. M. Gauducheau ne parle pas de ces noyaux justa médians, mais il signale « partant du hile une série d'ombres rubannées dont on peut suivre

nettement les arborisations jusqu'au voisinage de la périphérie ». Pour les uns (de la Camp, Kraft, Wolf, etc.), les ombres pulmonaires sont déterminées par les bronches. Pour d'autres (Rieder, Cohn, Lévy, etc.), elles sont produites par les vaisseaux. Enfin Coul, Grœdel, Kœhler font jouer un rôle variable aux vaisseaux, bronches et tissus voisins.

La deuxième théorie semble l'emporter sur les deux autres. En somme, si les caractères de l'ombre signalée ne sont pas identiques, il y a même interprétation.

Quels sont les moyens pratiques d'obtenir cette radioscopie du thorax normal ? La fidélité de l'image dépend de la position du sujet et de la manière dont est réglé l'appareil. Pour ce qui concerne l'enfant, nous nous sommes efforcés de l'examiner debout quand son âge ou son état le permettaient. L'écran est appliqué directement sur son thorax ; les bras sont pendants le long du corps. L'ampoule est placée à une distance fixe, 2 *mètres*, ce qui permet d'abord d'avoir un terme de comparaison toujours le même. De plus, à cette distance, on peut considérer que tous les rayons même les périphériques tombent normalement à la surface, et au contour du thorax, ce qui n'amène aucune déformation dans le profil de l'image. Chez le nourrisson ou l'enfant trop fatigué, le petit sujet sera couché sur le dos, les bras relevés de chaque côté de la tête. L'écran est également appliqué sur la face antérieure du thorax, et l'ampoule est placée sous la table à 50 centimètres (distance fixe). L'inconvénient de cette position, c'est que les organes étant plus tassés, les images radioscopiques seront déformées. Leur diamètre vertical diminue au profit du diamètre transversal qui augmente.

Nous ne devons pas abandonner l'examen de face sans signaler l'importance qu'il y a à regarder comment se meut le diaphragme. Chez l'enfant normal, dans son ensemble, il est

à peu près horizontal, légèrement plus bombé cependant à droite à cause du foie. Il joue librement suivant chaque mouvement inspiratoire et expiratoire ;

2° *Thorax normal vu en position oblique.* — Pour pratiquer cet examen, on fait pivoter l'enfant autour de son axe longitudinal de manière à le faire passer par progression mesurée de la position frontale à la position latérale.

Il découle de ceci qu'il y a quatre positions obliques pour l'examen du thorax : deux antérieures et deux postérieures, droite et gauche. MM. d'Œlsnitz et Paschetta, après bien des recherches, ont adopté de préférence la droite antérieure comme donnant des résultats plus constamment exacts. C'est celle que nous avons appliquée dans tous nos examens radiologiques. Pratiquement on la réalise très bien en asseyant l'enfant sur un tabouret à pivot (si toutefois c'est possible

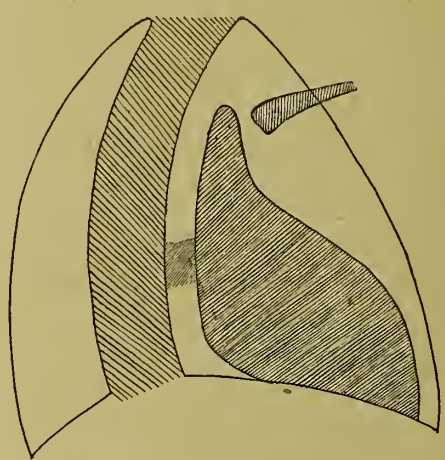

Fig. 2

suivant les mêmes conditions d'âge et d'état physique signalées plus haut). L'écran et l'ampoule sont disposés comme précédemment. Au début l'enfant tourne directement le dos

à l'ampoule. Sur l'écran on voit alors l'image déjà décrite. Petit à petit, l'enfant restant immobile, on fait tourner insensiblement le tabouret, et à mesure que l'angle d'incidence devient plus grand, on voit l'image précédente remplacée par la suivante (voir fig. 2). En avant, une ombre en forme de poire ou de flacon ventru à col dirigé vers le haut. C'est l'ombre cardiaque. En arrière, une bande obscure longitudinale, image de la colonne vertébrale. Entre les deux, s'étend une bande claire longitudinale également, ayant à peu près la forme d'un sablier ou de deux entonnoirs accolés par leur petite ouverture. La partie étranglée est médiane et correspond au hile. L'évasement inférieur a la forme d'un triangle à base diaphragmatique. Cet espace a été dénommé par M. Béclère : *espace clair médian.* MM. d'Œlsnitz et Paschetta préfèrent l'appeler : *espace clair rétrocardiaque,* ce qui expose moins à la confusion. Il est réel et non virtuel, mais dans les inspirations forcées, sa largeur augmente considérablement, et l'on voit alors le cœur nettement séparé de la colonne vertébrale par une bande claire.

La clarté de l'espace rétrocardiaque normal est-elle uniforme ? Il semble au contraire que dans la partie moyenne, au point rétréci correspondant par conséquent au hile, cette clarté soit légèrement entachée sur une hauteur équivalente à peu près à la largeur des deux espaces intercostaux.

Enfin, dans l'examen oblique, faut-il que l'angle de rotation du corps, par rapport à la position frontale initiale, soit constamment fixe ? Non, cet angle doit dépendre de beaucoup de conditions parmi lesquelles on peut citer l'état des organes, leurs dimensions, la position du cœur, etc. Donc la technique la plus simple consiste à faire croître progressivement l'angle d'incidence jusqu'à ce que la largeur de la bande claire soit maxima, ainsi que sa netteté. Mais encore une fois, ce point dépend de chaque enfant et ne peut être obtenu que par tâtonnements.

Nous verrons plus loin que dans les cas d'hypertrophie ganglionnaire, tout ou partie de l'espace rétro-cardiaque est ordinairement comblé par l'adénopathie. Il nous semble donc utile de répondre ici à une critique que M. Mingot fait contre cette manière de voir. Pour lui, obscurcissement de l'espace rétro cardiaque n'est pas synonyme d'hypertrophie ganglionnaire, mais bien de déplacement cardiaque. Et c'est de la position du cœur (normale, pérémédiane ou médiane), que dépendrait la largeur plus ou moins grande et même la disparition complète de cet espace.

Dans les deux derniers cas, le cœur en effet ayant une tendance à s'accoler directement à la colonne vertébrale provoquerait lui-même les changements observés. On comprend de suite l'importance de cette question dont la solution a une grande valeur pour l'interprétation des cas pathologiques.

C'est dans ce but que nous avons mesuré la largeur de l'espace rétro-cardiaque chez 17 sujets normaux et cela à trois niveaux différents : à la partie supérieure de l'espace, à la partie moyenne et à la partie inférieure.

Voici fidèlement rapportés, quels sont les résultats de ces mensurations :

I. *Cœur médian.*

| | Age | Larg. sup. | Larg. moy. | Larg. inf. |
|---|---|---|---|---|
| Salle Bottini, n° 5..... | 2 ans. | 13 | 7 | 17 |
| T. Marcelle..... | 3 — | 11 | 6 | 20 |
| Salle Bottini, n° 16..... | 3 — | 10 | 9 | 16 |
| C. Léonie..... | 4 ans 1/2. | | 10 | |
| B. Marie..... | 4 — | 15 | 10 | 24 |
| B. Brun..... | 8 ans. | 14 | 12 | 22 |
| F. Marguerite ..... | 9 ans 1/2. | 17 | 10 | 25 |
| R. Césarine ..... | 10 ans. | 18 | 10 | 16 |
| R. Camille..... | 11 — | 12 | 11 | 20 |
| P. Césarine ..... | 11 — | 16 | 13 | 20 |
| C. Thérèse (thorax plat). | 12 — | 15 | 0 | 10 |

II. *Cœur pénémédian.*

| | Age | Larg. sup. | Larg. moy. | Larg. inf. |
|---|---|---|---|---|
| Salle Bottini, 6 *bis* (scoliose)..... ..... | 4 ans. | 18 | 21 | 24 |
| C. Jean..... | 8 — | 13 | 7 | 12 |
| Z. Marguerite..... | 10 — | 17 | 10 | 30 |

III. *Cœur médian.*

| | Age | Larg. sup. | Larg. moy. | Larg. inf. |
|---|---|---|---|---|
| Salle Bottini, n° 4..... | 2 ans 1/2. | 11 | 9 | 15 |
| — Bottini, n° 13 *bis*... | 6 ans. | 16 | 10 | 20 |
| — Bottini, n° 10..... | 7 — | 13 | 10 | 22 |

De cette étude des cas normaux, il ressort les conclusions suivantes :

1° *L'espace rétro cardiaque est visible dans son entier quelle que soit la position du cœur.*

2° D'une façon générale, il est *rétréci dans sa partie moyenne, élargi à ses deux extrémités.* C'est la partie inférieure qui a les plus larges dimensions.

En haut et en bas la largeur de l'espace rétro cardiaque varie quoique très irrégulièrement avec l'âge. Dans ces deux régions, les dimensions de l'espace sont absolument indépendantes de la position du cœur ;

3° Dans sa partie moyenne, il est toujours légèrement rétréci : ses dimensions peuvent presque égaler les dimensions de la partie supérieure, mais sont toujours très inférieures (près de la moitié) aux dimensions de la partie inférieure ; exception faite pour les cas de déformation vertébrale (scoliose, par exemple) où ses dimensions peuvent égaler ou dépasser les dimensions sus et sous-jacentes. Au contraire, si le thorax est aplati d'avant en arrière, on peut trouver une diminution et même une disparition de l'espace rétrocardiaque à sa partie moyenne.

4° *La position du cœur ne nous a pas paru influer sur la largeur de la partie moyenne* de l'espace rétrocardiaque et à âge égal, nous avons trouvé les mêmes dimensions, que le cœur soit pénémédian, médian ou normal. Dans ces conditions, l'*obscurcissement de tout ou partie de l'espace rétrocardiaque nous paraît* avoir une importance pathologique.

Toutefois nous devons faire les réserves suivantes : dans la position oblique *fixe* qu'adopte M. Mingot, c'est-à-dire 45° par rapport à la position frontale, les déplacements physiologiques du cœur ont un retentissement indiscutable sur le rétrécissement ou la disparition complète de l'espace rétrocardiaque.

Nous tenons seulement à rappeler que pour faire l'examen de cet espace, nous adoptons une position *variable*, obtenue par tâtonnements, celle dans laquelle cet espace nous semble avoir la plus grande largeur et le plus grand éclaircissement.

Or cette position varie avec chaque enfant. Et dans cette situation seulement s'affirme la valeur des propositions que nous avons émises. En résumé, nous pourrons dire que chez tout enfant normal existe un moment où la rotation du thorax autour de l'axe longitudinal donne une image réelle de l'espace rétrocardiaque. Ce moment seul est variable.

3° *Thorax normal vu en position latérale.* — On doit accorder ici la préférence à la position latérale gauche. C'est donc le côté gauche qui sera perpendiculaire à l'écran. Les bras seront relevés le long de la tête. L'image radioscopique nous montre ici comme précédemment un espace rétrocardiaque très net, sans obscurcissement moyen. De plus en avant de l'ombre cardiaque on voit un espace clair triangulaire plus ou moins apparent que MM. d'Œlsnitz et Paschetta nomment *l'espace clair antérieur* ou mieux *espace clair précardiaque*.

Cet examen très facile chez l'enfant est impossible chez l'adulte à cause de l'épaisseur des tissus ainsi interposés.

La connaissance approfondie de l'image du thorax normal va donc simplifier singulièrement pour nous l'interprétation des images pathologiques qui peuvent être extrêmement variées comme forme, situation et intensité.

---

# CHAPITRE XII

## IMAGE RADIOLOGIQUE DU THORAX CHEZ LES ENFANTS ATTEINTS D'ADÉNOPATHIE TRACHÉO-BRONCHIQUE

Nous allons opposer l'examen radioscopique de face et l'examen oblique du thorax adénopathique aux mêmes examens pratiqués chez l'enfant normal. Nous parlons volontairement d'examen radioscopique bien que certains auteurs lui préfèrent la radiographie. Mais la première méthode a pour elle de grands avantages : elle permet de tourner l'enfant dans tous les sens et de lui faire faire au commandement de grandes inspirations qui jouent un rôle important dans l'éclaircissement des ombres ou la mobilité du diaphragme.

I. *Thorax adénopathique vu de face.* — Ce qui nous frappe au premier examen du thorax adénopathique, c'est la présence *d'ombres surajoutées* à l'ombre médiothoracique décrite dans le chapitre précédent. Nous nous occuperons de la situation de ces ombres nouvelles et de leur intensité.

1° *Situation.* — Avec MM. d'OElsnitz et Paschetta, nous admettrons une *forme d'adénopathie basse ou diaphragmatique* et une *forme haute.*

La première, accolée à l'ombre cardiaque à droite, la déforme, la rend floue (Voir figure 3). Elle affecte la forme d'une

masse qui descend vers le diaphragme en s'effilant progressivement. Parfois elle ne touche le diaphragme que par une pointe insignifiante. D'autres fois elle s'y étale largement et en fait sa base de sustentation, tandis que l'extrémité supérieure se rattache au cœur. Dans ce cas l'ensemble des om-

Fig. 3

bres verticales adénopathique, cardiaque et hépatique ne forme qu'une même masse, qu'un même bloc où les diverses intensités d'ombres nous permettent cependant de distinguer au milieu la colonne vertébrale, et à gauche seulement le bord du cœur. Le côté droit du diaphragme est véritablement noyé dans cette obscurité.

La *forme haute* supra-cardiaque tend à déformer la partie supérieure de l'ombre médio thoracique qui se trouve ainsi élargie plus ou moins considérablement. Ordinairement ses bords sont plus nets, sa forme est plus polycyclique que dans l'adénopathie basse (Voir figure 4), la direction est longitudinale. Elle est plaquée si exactement contre l'ombre médiane qu'elle semble faire corps avec elle. Mais il subsiste entre elles une différence d'intensité qui permet de faire la part de l'une et de l'autre.

Enfin il faut parler d'une *position ganglionnaire intermédiaire, située au niveau du hile.* Sa direction est ordinairement horizontale ou légèrement oblique de haut en bas et de dedans en dehors (Voir figure 5). Le pédicule qui la rattache à l'ombre médiothoracique peut être plus ou moins large.

A cause de la présence en cet endroit dans le thorax sain de deux ombres nettes, il est difficile d'apprécier à l'œil les cas dans lesquels ces ombres normales sont légèrement augmentées de volume (Voir figure 6). C'est pourquoi cette loca-



Fig. 4 Fig. 5 Fig. 6

lisation de l'image adénopathique est moins probante que les deux autres du moins à ses débuts, alors que l'œil différencie mal une ombre ordinaire d'une ombre pathologique.

Ce qui caractérise l'ombre des ganglions hypertrophiés, c'est qu'elle est *irrégulière*, *festonnée*, *polycyclique*. Nous devons ajouter que le plus souvent elle siège à droite. Sur 50 cas d'observation d'une image adénopathique dans le thorax vu de face, 49 fois cette ombre siégeait à droite, 26 fois elle siégeait en même temps à gauche et une seule fois elle siégeait uniquement à droite. Elle donne surtout l'impression d'être surajoutée à l'ombre cardiaque dont elle estompe les bords, les rendant plus flous (Fig. 7). M. Jacques, dans sa thèse (Lyon, 1905), voulant donner une description plus

exacte, distingue des adénopathies médiastinales ou trachéales et des adénopathies pulmonaires. Radioscopiquement aux premières correspondrait une ombre débordant latéralement la colonne vertébrale et ne descendant pas au-dessous de la

Fig. 7

6e côte; aux deuxièmes, une ombre rectiligne dans son ensemble descendant obliquement de haut en bas et de dedans en dehors, à partir de la 7· côte (projection postérieure).

2· *Intensité.* - Ici encore, Jacques appréciant les ombres des ganglions tuberculeux les divise en trois types : *a*) bande homogène à teinte uniforme et floue, à limite peu nette; *b*) bande moniliforme : traînée sombre sur laquelle se distinguent des parties plus foncées (ce sont des ganglions crétacés, souvent même des ganglions scléreux accompagnés d'une poussée inflammatoire).

*c*) Taches nummulaires noires, arrondies, nettes et à contours bien définis (ganglions crétacés ou scléreux ou même fibro-caséeux, sans poussée inflammatoire).

Des constatations personnelles auxquelles nous nous sommes livré, nous permettent de partager plutôt l'opinion de M. Gauducheau qui trouve ces divisions trop schématiques et qui ajoute : « C'est ainsi que la ligne dite paracardiaque qui descend du hile vers le lobe inférieur du poumon droit en suivant le bord correspondant de l'ombre sterno-

vertébrale ne prouve pas aussi souvent qu'on l'admet l'existence d'une adénopathie trachéo-bronchique. De même pour l'ombre qui déborde le bord gauche du cœur. »

Par contre, il admet chez l'adénopathique l'existence d'une ombre plus ou moins développée sur le trajet du ruban sombre relaté dans le poumon sain Cette ombre pathologique serait une ampliation de l'ombre normale. Mais son interprétation est difficile, car il faut toujours tenir compte de la périadénite, de la sclérose péribronchique et de la stase de la petite circulation.

On voit de suite combien il est malaisé de donner une définition de l'intensité de l'ombre adénopathique. C'est dans ce but que nous nous sommes livré aux recherches suivantes :

## Radiographie des organes thoraciques pris en bloc et séparément

1° *Organes radiographiés en bloc.* — La méthode consiste après autopsie d'un sujet à radiographier d'abord en bloc l'ensemble des organes thoraciques extraits de la cage osseuse, après insufflation légère des poumons. Ceci nous donne une image des ombres normales dues au cœur, vaisseaux, etc., et surajoutées à celles-ci des ombres de ganglions hypertrophiés. Nous pouvons ainsi vérifier tout d'abord si ce cliché correspond bien à un cliché antérieur pris avant la mort. Nous avons toujours trouvé une équivalence parfaite, ce qui prouve la valeur des clichés pris *in vivo*. En second lieu, grâce à ce procédé, nous avons un moyen de contrôle très exact des ombres fournies par les examens radiologiques faits chez le sujet vivant. Il suffit de constater si à une ombre donnée que nous soupçonnions être fournie par un ganglion correspond réellement une telle hypertrophie.

Et ici nous pouvons faire usage de la radioscopie sous le contrôle de laquelle nous palpons entre les doigts et disséquons ensuite le ou les ganglions que nous voyons par projection. Là encore il y a toujours concordance entre l'ombre et la réalité. Donc il ressort de ceci qu'une ombre interprétée comme étant ganglionnaire correspond toujours à un ou plusieurs ganglions réellement existant et qu'il y a corrélation étroite entre l'emplacement de l'ombre produite et celui du ganglion producteur.

2° *Radiographie des organes séparés.* — Sur le même cliché nous groupons des paquets ganglionnaires et à côté, nettement séparés d'eux le cœur et un poumon. Nous comparons ainsi les différences d'intensité des ombres produites par ces divers tissus. Voici les conclusions auxquelles nous nous sommes arrêté : *tout ganglion hypertrophié, quel qu'il soit, donne une ombre nettement perceptible à la vue.* S'il est simplement inflammatoire cette ombre sera plus floue et ses bords seront moins nets. Néanmoins elle se différenciera toujours très nettement de la clarté du parenchyme pulmonaire normal et sera inférieure à l'ombre cardiaque

Si le ganglion est à un stade plus avancé, à celui de suppuration, par exemple, son ombre sera plus foncée, plus homogène et son intensité sera égale ou supérieure à celle de l'ombre cardiaque.

Enfin à un autre stade, celui de la calcification, l'ombre sera franchement foncée, très homogène, à bords très nets et à intensité bien supérieure à celle du cœur. Nous avons même pu voir dans certaines ombres de ganglions encore au stade inflammatoire et tranchant sur l'aspect parfois flou de l'ensemble des points noirs disséminés centraux ou périphériques qui sont les indices d'un début de calcification.

On voit l'intérêt immédiat de tout ceci : d'après ce qui

précède, sur une image radiologique de thorax, plus l'ombre ganglionnaire est floue et plus on peut considérer l'adénopathie comme étant à un stade aigu et inversement. Du reste nous avons tous les jours une confirmation de cela en comparant les examens faits aux rayons X des enfants entrés avec accidents dyspnéiques graves dus aux ganglions et ceux d'enfants à symptômes insignifiants ou inexistants.

Chez les premiers ordinairement les ombres ganglionnaires sont volumineuses, mais d'intensité peu grande. Par contre chez les seconds, nous sommes très surpris de trouver souvent des ombres très foncées dont rien ne faisait prévoir l'existence.

Enfin, et ce sera la conclusion de tout ce qui précède, c'est là la preuve la plus concluante de la valeur et de l'importance de la méthode radiologique pour établir ou confirmer un diagnostic d'adénopathie trachéo-bronchique.

Il faut donc tenir compte cependant d'une cause d'erreur possible : n'oublions pas qu'une ombre ganglionnaire peut paraître plus sombre qu'elle n'est en réalité, si elle est située par exemple au niveau d'une côte ou d'une lésion parenchymateuse dont l'ombre propre la renforce.

*II. Thorax adénopathique vu obliquement.* — Nous avons vu que dans l'examen oblique d'un thorax normal, on devait procéder par tâtonnements pour saisir la position la meilleure, celle dans laquelle l'espace rétrocardiatique a son maximum de largeur et de clarté. Il en est de même pour l'examen oblique du thorax adénopathique et telle masse sombre qui semble occuper toute la largeur de cet espace dans une première position, se détachera très nettement par exemple de l'ombre postérieure ou antérieure si on tourne légèrement le petit malade.

Comme intensité, l'ombre observée peut être simplement

une exagération de l'ombre légère que nous avons observée normalement dans la partie moyenne, correspondant au hile, de l'espace rétrocardiaque. D'autres fois l'intensité sera si grande que l'image vertébrale et l'image cardiaque sembleront soudées sans solution de continuité.

Entre ces deux points extrêmes, nous pouvons avoir tous les intermédiaires. L'étendue de l'ombre sera elle aussi très variable. Tantôt elle n'occupera que la largeur des deux espaces intercostaux, médians signalés comme étant toujours un peu plus obcurs que les autres, tantôt elle s'étendra au-dessus

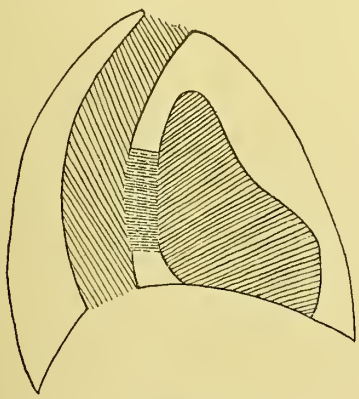

Fig. 8

et au-dessous (voir fig. 8) ou au-dessous seulement vers le diaphragme. Ordinairement dans les adénopathies moyennes, on observe l'intégralité d'éclairage du petit triangle inférieur à base diaphragmatique. Mais dans les cas très développpés, ce triangle lui-même peut être comblé et obscur. Dès lors les ombres vertébrale, adénopathique et cardiaque réunies forment un gros bloc compact, pyramidal, à sommet supérieur et à base diaphragmatique.

Si nous nous occupons maintenant de la fréquence de cet obcurcissement dans l'adénopathie trachéo-bronchique, nous

pouvons dire que sur 59 cas d'hypertrophie ganglionnaire rapportés ici, 22 fois l'examen oblique nous a montré l'existence d'une ombre anormale dans l'espace rétrocardiaque.

A titre documentaire et pour prouver que l'ombre ganglionnaire dans l'espace que nous venons d'examiner peut-être supérieure, moyenne ou inférieure, nous avons mesuré cet espace aux trois niveaux différents chez 7 enfants adénopathiques. En voici les résultats. La largeur O équivaut bien entendu à l'absence d'espace clair. Dans le cas où ce O est accompagné d'un signe +, nous avons voulu signifier que l'ombre qui remplissait l'espace n'était pas absolument opaque comme l'ombre cardiaque ou vertébrale et qu'en conséquence elle était bien due à des ganglions hypertrophiés :

I. *Cœur normal*

| Age | Larg. supér. | Larg. moyenne | Larg. infér. |
|---|---|---|---|
| A. Marthe, 3 ans..... | 13 | 0 + | 10 |
| P. Yvonne, 6 ans..... | 12 | 0 + | 16 |
| P. Thérèse, 6 ans..... | 5 | 5 | 0 + |
| R. Jules, 7 ans..... | 0 | 0 + | 28 |
| Salle St-Jean, n° 3, 9 ans | 13 | 0 + | 13 |

II. *Cœur pénémédian*

| | | | |
|---|---|---|---|
| R. Joséphine, 3 ans..... | 0 | 0 + | 11 |
| F. Barbéris, 7 ans..... | 12 | 0 + | 20 |

Si nous rapprochons ces chiffres de ceux cités plus haut à propos du thorax normal, nous voyons que nous pouvons maintenir nos conclusions précédentes et dire que l'*obcurcissement* partiel ou total de l'*espace rétrocardiaque dépend d'une cause pathologique.*

*Valeur respective des examens de face et oblique.* — Ils sont également utiles, et on peut dire que tout examen frontal doit être complété par un examen oblique consécutif. Car leurs

résultats s'additionnent pour nous donner au point de vue radiologique la valeur exacte de l'hypertrophie ganglionnaire recherchée. On conçoit, en effet, fort bien qu'un examen frontal suffise pour nous donner une image fidèle des ganglions situés de chaque côté des poumons au niveau des divisions bronchiques. Mais comment pourrait-il nous renseigner sur l'existence ou la non existence de ganglions cachés par la masse cardiaque et situés au-devant de la colonne vertébrale ? D'où impossibilité de poser un diagnostic radiologique au point de vue adénopathique car ces 2 examens ont la même importance et ne peuvent se remplacer mutuellement. Cela est si vrai que si nous étudions nos observations, nous y relatons 3 sortes de cas :

1° Ceux dans lesquels l'examen frontal est positif et dénonce une adénopathie trachéo-bronchique, (obs. I, IV, V, VIII, X, XII, XV, XVII, XX, XXI, XXIV).

2° Ceux dans lesquels l'examen oblique seul est concluant en faveur du même diagnostic, (obs. XIII, XVIII, XXXI, XLII).

3° Ceux dans lesquels les 2 examens donnent le même résultat positif, (obs. II, III, VI, VII, IX, XI, XIV, XIX, XXII, XXXIV, XLI, XLIII, XLIV, XLV, XLVI, XLVIII, XLIX).

C'est ce que dit du reste excellemment M. Béclère dans son rapport au Congrès de Rome (1902) et nous terminerons par là ce chapitre : « Les adénopathies médiastinales, suivant leur nature ou leur volume, se révèlent seulement dans les examens obliques par des ombres qui obscurcissent une partie de la hauteur de l'espace clair moyen, ou se manifestent par des ombres d'intensité variable à contours arrondis, non festonnés, parfois munis de prolongements digitiformes qui débordent l'ombre médiane et envahissent plus ou moins l'un des deux champs pulmonaires.

## CHAPITRE XIII

### CAUSES D'ERREUR DANS L'INTERPRÉTATION DES OMBRES GANGLIONNAIRES ET DIAGNOSTIC RADIOLOGIQUE DIFFÉRENTIEL AVEC LES AUTRES AFFECTIONS.

Chez l'enfant ces causes d'erreur sont relativement faciles à éviter. Il faut, en effet, au cours de l'examen radiologique avoir constamment présents à la mémoire les caractères des ombres pathologiques avec lesquelles on peut confondre l'ombre adénopathique. Or, nous pouvons diviser ces ombres en deux grandes classes : Celles dues à une affection parenchymateuse ou viscérale, et celles dues à une hypertrophie du thymus :

1° *Affections parenchymateuses ou viscérales.* — Un examen rapide de ces affections va nous montrer combien leur image à l'écran est susceptible de donner un diagnostic précis.

*La broncho-pneumonie donne une ombre très peu marquée, étendue* (fig. 9, II), pouvant occuper la plus grande partie d'un poumon ; parfois elle est *arborescente.*

*Ses contours sont flous*, se perdant insensiblement dans la clarté du champ pulmonaire. Souvent même l'écran ne nous révèle aucune ombre réellement bien caractérisée. Par suite du déplacement fréquent des foyers de broncho-pneumonie,

il n'est pas étonnant de constater un *déplacement* correspondant de l'ombre observée d'un examen à l'autre.

De la broncho-pneumonie, nous pouvons rapprocher la tuberculose pulmonaire. *Son image est d'intensité inégale, parsemée par endroits d'ilôts plus foncés* qui tranchent nettement sur l'ensemble plus clair (fig. 9, IV). Les contours aussi

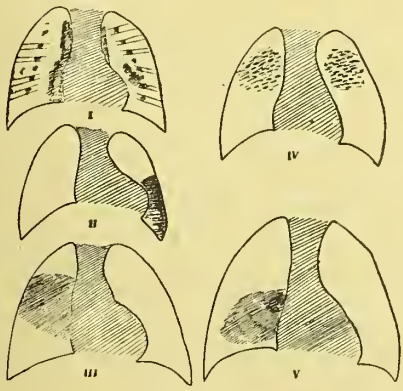


Fig. 9

sont peu nets. Enfin n'oublions pas que chez le nourrisson et l'enfant en bas-âge, la localisation a presque toujours lieu à la base du poumon au-dessus du diaphragme. L'intensité plus faible de l'ombre, sa non cohésion, la présence de ces mouchetures la différencient suffisamment de l'ombre adénopathique.

Toute différente est la *pneumonie*. Sa projection sur l'écran se présente au début de la maladie sous forme d'une *masse compacte* siégeant le plus souvent au *sommet droit*. *Son intensité est uniforme* et bien plus accentuée que celle de la broncho-pneumonie. De plus, elle a des *bords nets, rectilignes* (fig. 9, V), et affecte au début la forme d'un *triangle* horizontal à base externe correspondant au creux axillaire, à sommet interne dirigé vers l'ombre sterno-médiane et appuyé sur elle. A mesure que la maladie pénètre plus avant dans son évolu-

tion, ce triangle a une tendance de plus en plus grande à s'éclaircir à sa partie supérieure, la partie inférieure restant obscure, jusqu'au moment où il ne subsiste plus qu'une sorte d'arc-boutant en voûte à bords curvilignes jeté entre l'ombre médiane et la paroi externe du thorax. C'est le dernier stade après lequel le poumon redevient normalement clair. Après le sommet droit, la localisation la plus fréquente est la base gauche. Mais de toutes façons les caractères de cette ombre tranchent nettement sur ceux de l'ombre adénopathique.

*Plus intense* encore et *plus massive* est l'ombre *de la pleurésie*. A côté de ces deux caractères communs à toutes les pleurésies, il en est d'autres bien différents suivant que l'épanchement est localisé ou non. Dans le premier cas, on peut avoir affaire à une forme *interlobaire* ou à une forme *diaphragmatique*.

La pleurésie interlobaire donne une image coupant horizontalement la hauteur totale du poumon en deux parties sensiblement égales. *Ses limites* sont *très nettes*, mais affectent ordinairement une *forme arrondie* à grande courbure ; la limite supérieure étant convexe en haut et l'inférieure convexe en bas (fig. 9, III).

La pleurésie diaphragmatique est représentée par une bande sombre plus ou moins épaisse couvrant le diaphragme dont le contour disparaît et dont le jeu devient très difficile, et peut-être même supprimé complètement. On voit de suite que cette ombre pourra être confondue avec l'ombre de l'adénopathie trachéo-bronchique, forme basse. Elle s'en distinguera néanmoins en ce que cette dernière n'est pas horizontale mais oblique, et dirigée de bas en haut et de dehors en dedans ; dans l'ensemble, unie étroitement à l'ombre cardiaque elle affecte la forme d'une poire, et peut même être interprétée comme l'image d'un cœur médian hypertrophié. De plus, les bords de l'ombre adénopathique, nous l'avons vu, sont flous et polycycliques.

*La pleurésie de la grande cavité* se projette sur l'écran sous forme d'une *image uniformément opaque, massive,* obstruant tout ou partie du champ pulmonaire, à limite supérieure variable parfois suivant les mouvements imprimés au corps. De plus elle s'accompagne souvent d'un déplacement du cœur du côté sain, déplacement plus ou moins considérable suivant la quantité du liquide. Ici pas de confusion possible avec l'adénopathie trachéo-bronchique.

Nous signalons enfin le *kyste hydatique* du poumon dont l'image radiologique a la *forme* d'un *nodule* ou d'un *ovoïde* à bords nets *et la spléno-pneumonie.* Cette dernière affection est plus difficile à diagnostiquer radiologiquement à cause de ses caractères intermédiaires entre la pneumonie, la congestion simple et la pleurésie. Dans l'ensemble, son image est plus proche de celle d'un épanchement, mais l'évolution seule peut nous guider.

Avant d'abandonner les affections parenchymateuses ou viscérales, il nous semble utile de parler d'une cause d'erreur qui a fait prendre certaines ombres paracardiaques ou plutôt intrapulmonaires pour des ombres de ganglions hypertrophiés. Elle est due à une *exagération des articulations costo-cartilagineuses (ordinaires chez le rachitique) qui sur l'écran donnent un véritable chapelet d'ombres petites, arrondies (fig. 9, I)*, étendues sur toute la hauteur du poumon et allant de haut en bas et de dedans en dehors ; il est cependant facile d'attribuer à cette ombre sa véritable origine. En effet contrairement à l'ombre adénopathique qui serait moins allongée et plus tassée, dans le cas précédent, on voit nettement que chacun de ces noyaux foncés est superposé à l'ombre d'une côte et qu'entre eux on aperçoit nettement le champ clair pulmonaire. De plus dans l'inspiration profonde, ils suivent le mouvement des côtes.

II. *Hypertrophie du thymus.* — Il est ordinairement plus difficile de voir la différence qui existe entre certaines ombres dues à de l'adénopathie trachéo-bronchique et celle produite par l'hypertropie du thymus. Et cependant le diagnostic par la méthode radiologique est plus nécessaire dans ce cas que dans aucun autre.

Ces 2 affections de la première enfance et du nourrisson ne peuvent-elles pas affecter la même forme de début, le même tableau clinique, la même évolution ? Enfin ce diagnostic est aussi utile pour la thérapeutique à suivre. Car si on peut affirmer l'existence d'un thymus hypertrophié, on a tout avantage à tenter immédiatement ou plus tard l'ablation sous capsulaire partielle ou totale de la glande comme l'ont pratiquée MM. Veau, Olivier, d'Oelsnitz, Prat et Weill. Cette ablation amène immédiatement la cessation des phénomènes dyspnéiques graves et supprime pour l'avenir un danger toujours imminent. Cette nécessité de la méthode radiologique a été comprise d'un grand nombre. C'est ce qui explique les travaux et les recherches sur la question de MM. Ferrand et Châtelain, Moizard, Marfan (1), d'Oelsnitz et Paschetta (2), Olivier et Malavialle. Cependant certains ont mis en doute la possibilité pour le thymus hypertrophié de donner une ombre radiographique visible. R. Veau a réfuté brillamment cette supposition en faisant un schéma des ombres du même thorax avant et après la thymectomie. Le second schéma

---

(1) *Marfan.* Rapport au 1er Congrès de l'Association française de pédiatrie 20 et 30 julllet 1910.

(2) *D'Oelsnitz et Paschetta.* Hypertrophie du thymus et adénopathie trachéo-bronchique dans la première enfance. Etude clinique et radioscopique. Ext. du N° 5 des Bulletins et Mémoires de la Société de Nice 1911. D'Oelsnitz. Hypertrophie du thymus et ad. tr. br. dans la première enfance. Diagnostic et examen radiologique. Ext. du Bulletin de la Société de Pédiatrie de Paris, juin 1911.

montre une diminution notable de l'ombre médiane du premier schéma, diminution qui correspond bien à cette ablation du thymus.

Quels sont les caractères de l'ombre thymique? Elle *élargit transversalement l'ombre médiothoracique normale.* Elle déborde plus à gauche qu'à droite affectant la forme d'un trapèze ou d'un quadrilatère. Par rapport à l'ombre cardiaque elle est supérieure, surplombant cette ombre, la coiffant même

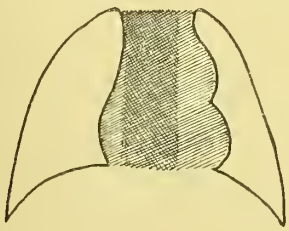

Fig. 10

et se mêlant intimément à elle (Fig. 10). Pour Gauducheau, « les contours de l'ombre thymique sont toujours nets, quelquefois rectilignes, le plus souvent incurvés, mais l'intensité de l'ombre est uniforme. Quand les contours sont incurvés, les courbes sont formés par des arcs de cercles à très grand

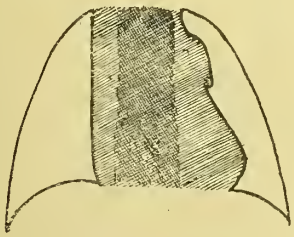

Fig. 11

rayon. Le caractère de l'ombre est d'être opaque, à peu près comme l'ombre cardiaque ». A cette description, MM. d'Oels-

nitz et Paschetta ont ajouté deux nouveaux détails. Il peut exister quelques encoches surtout au niveau du bord gauche de cette ombre (Fig. 11). En outre plus large au moment de l'expiration, elle se rétrécit légérement au moment de l'inspiration.

Par suite de sa position haute, l'image radioscopique de l'hypertrophie du thymus ne peut être confondue qu'avec une adénopathie trachéo-bronchique haute. Mais cette dernière a pour elle en opposition avec la précédente, son contour particulier, ses bords plus nets, son aspect moins homogène, sa prédominance à droite, son incursion fréquente dans le champ pulmonaire et enfin surtout sa vérification par l'examen de l'espace rétrocardiaque.

Dans tous les cas où l'ombre examinée aura les caractères de celle que nous venons d'attribuer au thymus hypertrophié, nous pouvons conclure à un état pathologique de cet organe, car à l'état normal son image radioscopique très réduite disparaît derrière l'ombre médiothoracique.

Enfin M. d'Oelsnitz a observé des cas de thymus hypertrophié voisinant dans le même thorax avec l'adénopathie trachéo-bronchique et on conçoit que le diagnostic radiologique soit alors particulièrement difficile. Il n'est même possible que si l'adénopathie est à forme basse et par suite donne une ombre inférieure comme position à celle du thymus et non une ombre superposée comme dans les formes hautes

A côté de ce diagnostic différentiel, l'écran nous permet de poser un diagnostic de nature de l'adénopathie trachéo-bronchique. Cette précision devient possible si on procède à des examens successifs à intervalles plus ou moins éloignés. L'hypertrophie ganglionnaire purement inflammatoire (nous le verrons dans le chapitre suivant) donne une ombre qui diminue progressivement jusqu'à disparition complète. Au

contraire, celle de l'hypertrophie bacillaire donne une ombre qui peut subir une régression passagère, mais suivie à plus ou moins grande échéance de nouveaux accroissements dus à de nouvelles poussées sans que le temps amène une fonte complète de l'adénopathie trachéo-bronchique.

## CHAPITRE XIV

### UTILITÉ DES INVESTIGATIONS RADIOLOGIQUES POUR L'APPRÉCIATION DE LA NATURE DU PRONOSTIC ET DU TRAITEMENT DE L'ADÉNOPATHIE TRACHÉO-BRONCHIQUE CHEZ L'ENFANT.

Ce chapitre est la suite toute naturelle et la conclusion du précédent. Nous avons vu qu'un des effets secondaires de la radiologie était, d'après la forme et la durée de l'évolution, de pouvoir diagnostiquer entre elles les deux grandes catégories d'adénopathie trachéo-bronchique, aiguë ou inflammatoire et tuberculeuse ou chronique. A chacune d'elles nous attribuerons uu pronostic et un traitement particuliers. D'où l'utilité de poser un diagnostic certain.

L'adénopathie inflammatoire ou aiguë, nous le savons, se manifeste chez le nourrisson ou l'enfant en bas-âge par toute une série de symptômes fonctionnels ou cliniques. L'écran nous révèle la concordance qui existe entre l'état ganglionnaire et la production de ces phénomènes extérieurs. La radiologie nous sert donc ici à expliquer la vraie cause de faits parfois très graves et à porter par là même un pronostic plus favorable. En effet, ordinairement ces adénopathies aiguës suivent l'évolution des maladies qui les provoquent. Elles peuvent cependant leur survivre quelque temps. C'est alors que la radiologie peut nous expliquer la reprise brusque en pleine convalescence d'accidents que rien ne faisait pré-

voir. Elle nous montre que l'hypertrophie ganglionnaire n'avait pas complètement disparu et qu'elle s'est réveillée sous l'influence d'une cause quelconque. Le pronostic des adénopathies aiguës est ordinairement bénin sauf parfois chez le nourrisson où elles peuvent revêtir la forme paroxystique décrite plus haut. Mais même alors très souvent au bout de quelques heures tout rentre dans le calme. Et la cause disparaissant avec l'infection, la réaction ganglionnaire disparaît aussi. Ce sont là les cas les plus heureux. A côté il en est d'autres dans lesquels non contente d'être aggravée par la maladie provocatrice, l'adénopathie trachéo-bronchique peut aggraver à son tour et assombrir le pronostic de la maladie en cours.

Ainsi dans notre observation I, nous remarquons qu'au cours d'une méningite tuberculeuse à une époque de défervescence et de mieux général, brusquemment la température remonte de 37°5 à 39°8 avec apparition de tirage et tous les signes d'une adénopathie trachéo-bronchique, nettement confirmée du reste à l'écran. Ici évidemment pendant quelques jours l'hypertrophie ganglionnaire a agi brusquemment comme une cause d'aggravation sérieuse qui par suite a singulièrement assombri le pronostic.

Enfin toujours grâce aux rayons de Rœntgen, nous avons pu découvrir parfois des adénopathies trachéo-bronchiques insoupçonnées cliniquemment et survenant au cours ou au décours d'infections aiguës nullement thoraciques comme la dothiénentérie. Cela nous rendra plus prudent sur les suites possibles de ces affections en raison des troubles mécaniques ou autres qui peuvent survenir brusquemment.

Bien plus calme d'allure est l'adénopathie trachéo-bronchique tuberculeuse. Très souvent insoupçonnée, elle se cache sous des dehors à peine apparents et on ne peut guère la diagnostiquer raisonnablement que si le mauvais état gé-

néral, la réaction à la tuberculine positive (plutôt cutiréaction) la confirmation enfin longtemps apparente des rayons X, nous permettent de l'affirmer.

Le diagnostic fait doit-on en conclure que le sujet porteur de tels ganglions est fatalement voué à la cachexie tuberculeuse, avec phénomènes parenchymateux, etc. ? Nullement semble-t-il : « l'adénopathie trachéo-bronchique tuberculeuse des enfants, dit M. d'Œlsnitz, évolue le plus souvent, quelles que soient les causes et les origines véritables de sa production, comme une tuberculose locale et d'autre part elle a souvent dans des conditions déterminées une tendance spontanée à la guérison ». Et nous verrons plus loin quelles sont ces conditions déterminées. Mais elles ne peuvent toujours exister en dehors du milieu hospitalier et alors se fait sentir tout le danger de la présence dans l'organisme d'un pareil foyer latent de tuberculose qui sous l'influence d'un agent provocateur extérieur (froid, humidité, infection, etc.) se réveille brusquement et peut subir une poussée rapidement mortelle par congestion de voisinage et propagation au parenchyme.

Donc tant que la radioscopie nous révèlera la persistance de cette adénopathie trachéo-bronchique, il y aura danger. Mais sera-t-il toujours aussi imminent et même aussi grave ? Non, car nous savons que les altérations ganglionnaires ou autres reconnues tuberculeuses peuvent peu à peu perdre toute leur virulence et leur pouvoir nocif. Elles ne sont plus en activité, mais bien éteintes. Le résultat est obtenu par leur calcification. Mais dans ce second état, leur ombre est tout aussi nette et même plus (comme nous l'avons vu). Et c'est ce qui peut induire en erreur et faire porter un pronostic défavorable alors qu'en réalité tout danger est écarté.

M. Gauducheau s'est déjà préoccupé de savoir si « la radiologie nous indique l'âge et l'état évolutif des altérations

reconnues tuberculeuses ». Nous ne pouvons mieux faire que de rapporter ici son appréciation personnelle : « Il y a certainement, dit-il, des cas favorables où ces lésions éteintes apparaissent sur l'écran et la plaque avec des caractères qui leur sont propres : leur ombre en général très petite (à peine 1 cent.) est intense, égale, et ses limites sont absolument nettes. Il n'existe au pourtour aucun phénomène de condensation ou de congestion pulmonaire. Dans ces cas, et ce sont souvent des trouvailles inattendues, s'il n'existe aucun autre signe clinique de tuberculose en activité, si la réaction à la tuberculine est négative, il est permis de penser que ce sont là des lésions éteintes. On devra néanmoins faire des réserves sur l'avenir ; rien n'assure que les bacilles ont absolument disparu et que sous l'influence de fatigues ou de maladies surajoutées, un essaimage nouveau ne puisse se faire ; combien de malades considérés comme guéris meurent ultérieurement de granulie ! Souvent, par contre, toute affirmation est impossible aussi bien au sujet du poumon que du ganglion. »

Si donc grâce en partie à la radioscopie, nous pouvons poser un diagnostic de tuberculose ganglionnaire, nous ne pouvons par contre préciser à quel stade de la tuberculose sont ces ganglions.

Non contents de nous rendre de grands services dans le diagnostic et le pronostic de l'adénopathie trachéo-bronchique, la méthode radiologique nous permet en outre de suivre presque au jour le jour les effets du traitement institué, de le limiter, d'augmenter son intensité ou au contraire de l'abandonner complètement.

*Traitement.* — En quoi consiste cette thérapeutique ? Il y a tout d'abord un traitement usuel employé dans les poussées brusques ganglionnaires, celles surtout du nourrisson. *La*

*chaleur* en forme le substratum (bains chauds, enveloppements chauds, boissons chaudes). Nous y avons ajouté personnellement dans les formes dyspnéiques, avec angoisse, tirage, les *injections sous-cutanées d'oxygène* (1) qui ont un double résultat également heureux. Elles décyanosent le malade, lui permettent de respirer d'une façon plus ample et plus calme et par suite suppriment momentanément le danger en donnant au traitement le temps d'agir. En second lieu, elles ont un effet sédatif remarquable. Car il ne faut pas oublier que le tirage des affections dyspnéiques de l'enfance dépend d'une cause mécanique (constriction de l'appareil respiratoire) et d'une cause nerveuse (compression des nerfs). Or l'oxygène en injections sous-cutanées a une action directe indéniable sur le systéme nerveux. Car chez les nombreux petits malades à qui nous avons appliqué cette méthode, nous avons toujours eu les mêmes résultats : quels que soient leur état ou leur angoisse, si grande que soit l'intensité de leur dyspnée, quelques instants après l'injection, ils s'endorment pendant une ou plusieurs heures. Ce sommeil très calme est, on le comprend, un appoint considérable pour la nature du pronostic. Car dans les conditions d'épuisement où se trouve l'enfant, tout repos est un pas fait vers la guérison. Donc ici l'oxygène agit comme un véritable sédatif du système nerveux remplaçant avantageusement et *sans aucun danger* les calmants dont on fait parfois usage dans les cas un peu désespérés (Morphine ou autre).

Nous n'avons jamais relevé le moindre accident, si léger soit-il ; les injections sont pratiquées de préférence à la face externe de la cuisse avec un appareil construit sur le

---

(1) *Pradal*. Les injections sous-cutanées d'oxygène dans le traitement des affections dyspnéiques de l'enfance (Bulletin de la Société de climatologie et de médecine de Nice. Bulletin de juillet 1913).

principe des vases communiquants. La quantité de gaz injectée en une fois varie de 100 à 500 cent. cubes suivant l'âge, l'état du sujet et la rapidité plus ou moins grande avec laquelle s'absorbe l'oxygène. La durée de pénétration varie de 10′ à 30′. Mais de toute façon, l'emphysème local créé ainsi volontairement disparaît toujours complètement au bout de 12 ou 24 heures. Quant à la douleur elle est presque nulle si on modère la rapidité de l'injection. On peut renouveler ces petites séances 2 ou 3 fois par semaine ou même plus souvent, si l'état l'exige.

A côté du traitement d'urgence propre aux paroxysmes de l'adénopathie trachéo-bronchique, il y a le traitement à longue échéance. C'est celui que l'on appliquera dans les formes latentes à évolution lente ou consécutivement au traitement précédent lorsqu'à la période aiguë succède celle de convalescence en quelque sorte. Dans ce cas la thérapeutique a pour but d'amener une fonte ganglionnaire plus rapide et son emploi prolongé longtemps pourra mettre le petit malade définitivement à l'abri de nouvelles reprises. C'est le domaine de la *médication iodée* (en usage externe sous forme d'applications de teinture sur le thorax et en usage interne sous forme de sirop iodo-tannique).

C'est aussi celui du chlorure de Sodium (bains ou lotions salées, bains de mer). Le climat marin doit être ainsi recommandé à condition de s'en abstenir pendant les poussées aiguës.

M. d'Œlsnitz a eu de très bons résultats dans des cas d'adénopathie traînante, sans poussées inflammatoires, par la simple expectative et la surveillance attentive du malade. Il ne donne pas ou presque pas de médicaments, mais se contente d'isoler ces enfants et de leur éviter toute les causes susceptibles d'amener dans leur organisme une pertubation, si légère soit elle, toujours capable de donner une réac-

tion ganglionnaire. Bonne hygiène, bonne nourriture, repos, éviter les coryzas ou autres infections même minimes d'apparence, telle est sa formule. Et grâce à cela, il réussit à prolonger suffisamment l'état d'équilibre instable dans lequel vivent ces enfants jusqu'au jour où cet équilibre se rétablit en leur faveur.

Enfin nous parlerons en dernier lieu de deux méthodes nouvelles qui nous ont également donné de bons résultats : l'*héliothérapie* et la *radiothérapie*.

L'*héliothérapie* a été déjà expérimentée dans l'adénopathie trachéo-bronchique par MM. Revillet (1) et Malgat de Nice. Elle ne constituera le traitement que de l'adénopathie tuberculeuse chronique sans poussées aiguës. On ne doit manier cet agent très puissant qu'avec la plus grande prudence. Pour notre part voici comment nous appliquons la cure, sur les indications de M. d'Œlsnitz: les premières séances ne durent que quelques minutes, (4 ou 5). Dans le cours de la même séance, on découvre le malade progressivement en commençant par les extrémités et terminant par le thorax. Ainsi les organes y contenus ne sont atteints qu'en dernier lieu, alors qu'il s'est déjà produit de la congestion périphérique et par suite de la décongestion centrale. Bien entendu, l'enfant est tout nu. La tête seule est protégée par un chapeau blanc. La durée des séances est augmentée progressivement de 5, 10 ou 15 par jour, suivant la façon dont l'enfant réagit. Il en est de même du nombre des séances qui peuvent être quotidiennes, ou bi ou tri-hebdomadaires. De plus pour pouvoir examiner de plus près l'action solaire immédiate, on relève soigneusement le pouls, la respiration et la température du malade immédiatement avant, immédiatement après et une heure après la cure.

---

(1) Revillet. Communication à l'Académie de Médecine, 1912.

Au début les réactions sont ordinairement fortes surtout s'il s'agit d'une forme ganglio-pulmonaire. Et les trois courbes postérieures à la cure peuvent être de beaucoup supérieures aux trois courbes antérieures. Cependant il se fait bientôt une accoutumance réelle qui tend à diminuer l'intensité des phénomènes observés et lorsque l'enfant supporte bien les séances d'insolation, M. d'Œlsnitz et nous même avons observé qu'il subit deux phases successives : une d'excitation qui suit immédiatement la cure et au cours de laquelle le pouls, la respiration et la température deviennent bien supérieurs à ce qu'ils étaient avant ; une deuxième de calme déjà très sensible une heure après et caractérisée par la chute des trois courbes prises au-dessous des courbes initiales. Il se produit donc à ce moment une détente générale. Lorsque plusieurs jours de suite, cette détente n'a pas lieu ou lorsque l'écart entre les trois courbes prises aux trois moments indiqués est par trop considérable, il faut être très prudent et craindre une réaction générale trop forte. On devra alors espacer les séances ou même les abandonner momentanément. En dehors de cela, nous laissons nos petits malades 3 heures chaque matin sur la galerie de cure solaire, lorsqu'ils sont suffisamment entraînés. M. d'Œlsnitz a ainsi traité avec succès 3 cas d'adénopathie trachéo-bronchique. Nous même en avons suivi 2 de très près. Nous avons rapporté l'observation de l'un d'eux (Observ. LIX). Dans tous ces cas dont les 4 premiers sont sortis guéris et dont le cinquième est encore en traitement, la radioscopie nous est d'un puissant secours et grâce à elle nous avons pu suivre la diminution progressive des ombres ganglionnaires et leur disparition finale.

Moins bien établis sont les résultats dus à la *radiothérapie*. Sous la direction de M. Paschetta nous avons appliqué 2 fois ce traitement avec plein succès (Observ. XLVI et XLVII).

Les deux enfants traités, l'un de 15 mois et l'autre de 5 ans étaient entrés avec le diagnostic de croup et un tableau clinique très sombre. Un examen approfondi nous avait montré l'existence d'une grosse hypertrophie ganglionnaire. On fit la première séance de radiothérapie dès le lendemain de leur arrivée et la deuxième quelques jours après. La radioscopie nous montrant une très notable diminution des masses observées et l'état général étant redevenu excellent, l'enfant sortit de l'hôpital. Et c'est ainsi dans les deux cas.

Pratiquement quelle est la technique employée ? La voici résumée en quelques mots :

| | |
|---|---|
| Intensité du primaire . . . . . | 4 ampères, 5 |
| » » secondaire . . . . . | 8/10 milliampère |
| Etincelle équivalente . . . . . | 14 |
| Temps . . . . . | 22′ |
| Distance de l'anticatode de l'ampoule à la peau | 22 cm. |
| Filtre . . . . . | 1 mm. 5 |
| Ampoule petite Chabaud | |
| Teinte O du Docteur Bordier après la séance. | |

Comment l'enfant supporte-t-il ces séances de radiothérapie ?

Si le premier n'a présenté aucun symptôme réactionnel, il n'en a pas été de même du second. En effet consécutivement à la première séance il s'est produit une élevation du pouls, de la respiration et de la température. Après la deuxième séance cette réaction a été plus sensible encore et s'est accompagnée de phénomènes généraux graves avec dyspnée, diarrhée profuse, en un mot tout le tableau clinique d'une intoxication. Nous avons attribué ces phénomènes à une fonte ganglionnaire trop brusque suivie d'un déversement subit dans l'organisme de toxines ou éléments microbiens. Quoiqu'il en soit les phénomènes se sont rapidement amendés et la guérison complète a été ensuite très rapide.

Antérieurement M. d'OElsnitz et Paschetta avaient déjà traité radiothérapiquement trois cas d'adénopathie trachéo-bronchique et ce avec non moins de succès.

Mais assurément nous ne pouvons qu'indiquer les heureux effets constatés dans ces cas personnels sans pouvoir généraliser cette question qui a encore besoin d'être mise au point.

---

## CONCLUSIONS

I. L'étude prolongée de l'adénopathie trachéo-bronchique chez les enfants permet de se convaincre de l'allure protéiforme de cette affection dans le jeune âge.

L'allure clinique varie essentiellement suivant la période de l'enfance où cette maladie évolue.

Chez le nourrisson, les troubles fonctionnels qu'elle provoque (dyspnée, cornage, tirage) par leur intensité, quelquefois par leur soudaineté, par leur danger souvent imminent s'imposent à l'attention. En revanche, la ressemblance de ces accidents avec d'autres affections dyspnéiques du jeune âge (laryngite, croup, spasme et oedème de la glotte, etc.) en rend la détermination difficile. Cette difficulté de diagnostic est encore augmentée du fait de l'impossibilité de rechercher les signes physiques chez un très jeune enfant en période de crise aiguë.

Dans la moyenne et grande enfance, les réactions fonctionnelles sont plus discrètes, parfois même absentes et le tableau clinique peut se borner à une altération plus ou moins progressive de l'état général. Mais la recherche attentive des signes physiques permet, la plupart du temps, d'aboutir à un diagnostic précis.

Donc, on ne méconnaît pas les accidents provoqués par l'adénopathie trachéo-bronchique du nourrisson, mais on méconnaît facilement leur cause. Chez les enfants plus âgés, un examen attentif révèle généralement la maladie, mais celle-

ci peut évoluer assez longtemps sans que des troubles spécifiques provoquent cet examen.

II. L'étude analytique des symptômes fonctionnels et des signes physiques qui caractérisent l'adénopathie trachéo-bronchique souligne leur relative et variable importance. Certains d'entre eux sont capables, quand ils existent, d'emporter le diagnostic. Mais chacun d'eux n'est pas d'une constance absolue suivant les cas examinés. On ne saurait donc trop multiplier les moyens d'investigation clinique : même si leur importance n'est pas absolue, leur confirmation réciproque pourra aider le diagnostic. C'est ainsi que l'étude des caractères du tirage adénopathique peut aider à dépister une adénopathie médiastinale chez le nourrisson, et que la connaissance de la forme spéciale du thorax adénopathique peut permettre de soupçonner une adénopathie latente chez un enfant plus âgé.

Enfin, la recherche systématique de la transsonnance sterno-vertébrale contribuera souvent à confirmer le diagnostic chez un enfant suspect d'adénopathie trachéo-bronchique.

III. Toutes les ressources de la clinique sont parfois insuffisantes pour permettre le diagnostic de l'adénopathie trachéo-bronchique. Les investigations radiologiques du thorax en donnent une confirmation absolue et rapide.

Pour arriver à des résultats aussi importants, l'exploration radiologique du thorax doit être faite suivant une méthode très précise et de façon très complète. Les examens dans la position frontale révèlent surtout les adénopathies inter-bronchiques par l'existence d'ombres allongées, continues ou interrompues, suivant le trajet des bronches à distance plus ou moins lointaine de l'ombre du cœur.

Si l'on se borne aux examens de face, on méconnaîtra la totalité des masses ganglionnaires rétrocardiaques. Pour les

apprécier il est nécessaire de procéder à des examens dans la position latérale et oblique du thorax.

Dans les positions de choix, latérale gauche et oblique antérieure droite, chez l'enfant normal, on constate l'existence entre l'ombre du cœur et l'ombre de la colonne vertébrale d'un espace clair rétrocardiaque. Cet espace de largeur variable suivant l'âge de l'enfant est généralement rétréci à sa partie moyenne. Ses dimensions ne paraissent pas sérieusement influencées par la position variable du cœur..

En dehors des déformations vertébrales de causes diverses, des cardiopathies et des médiastinites, l'obscurcissement partiel ou total de l'espace rétrocardiaque doit être considéré comme pathologique et d'origine ganglionnaire ; réserve faite pour l'ombre à peine perceptible qui, dans les cas normaux, existe dans la région hilaire.

IV. Les investigations radiologiques, systématiquement répétées, permettent de contrôler la valeur des traitements mis en œuvre.

Parmi les thérapeutiques qu'il convient de recommander, la première toute négative consistera à éviter à l'enfant toutes es causes aggravantes ou empêchantes de la guérison. A ce titre, il importe d'insister sur l'isolement, sur la protection rigoureuse et le traitement immédiat contre toute infection intercurrente des bronches et même du rhynopharynx.

La cure d'air et de repos a depuis longtemps fait ses preuves et doit dominer le traitement actif de l'adénopathie trachéo-bronchique.

Le climat marin et surtout le voisinage immédiat de la mer doivent être réservés aux adénopathies trachéo-bronchiques sans tendance aux réactions thermiques habituelles.

L'héliothérapie simple ou la cure hélio-marine semble être d'une grande efficacité tant au point de vue général qu'au point

de vue local. Cependant, au cours des poussées évolutives de l'adénopathie trachéo-bronchique, la cure solaire doit être maniée avec beaucoup de circonspection, étant capable si l'on n'est pas assez prudent dans son application de donner des réactions thermiques et pulmonaires plus ou moins marquées.

Enfin, la radiothérapie nous paraît devoir être tentée dans les cas où une rétrocession rapide des masses ganglionnaires médiastinales semble devoir être obtenue comme par exemple dans les poussées paroxystiques de l'adénopathie des nourrissons.

A l'heure actuelle, les résultats obtenus ne peuvent plus encore être considérés que comme des coïncidences ; leur répétition seule permettra de décider de la valeur de cette thérapeutique. Mais il semble que dès aujourd'hui on soit en droit de la considérer comme relativement inoffensive et d'en conseiller l'emploi chaque fois que le volume des masses ganglionnaires représente un danger pour la vie de l'enfant.

# OBSERVATIONS

## Observation Première

Maurice M..., 16 mois, entré à l'Hôpital St-Roch le 18 mars 1913 pour symptômes méningés. De plus à la base du poumon gauche, on trouve: une diminution de murmure vésiculaire de la matité et quelques râles crépitants. Etat général mauvais.

Le 25, même état : prostation, photophobie, gémissements, pas de raideur de la nuque. Les signes pulmonaires font toujours penser à une localisation tuberculeuse. Il semble qu'il n'y ait encore rien de ganglionnaire.

Le 27, état général meilleur. Seule la *température* qui les jours précédents était descendue à *37°,5 remonte à 39°,8*. En même temps on remarque que le *thorax devient légèrement globuleux* et que *la respiration a une tendance à prendre le type médian et inférieur*. Léger *tirage*. L'auscultation révèle l'existence d'un *souffle médiastinal* et d'une *transsonnance sternovertébrale positive*. Pouls à 140.

Radioscopie : *ombre descendant le long du bord droit du cœur. A gauche ombre plus accentuée de la base.*

Peu de jours après, l'état général s'aggrave et le 4 à côté des phénomènes méningés qui se sont accentués, on note la présence de gargouillements et d'un souffle au niveau du point tuberculeux de la base gauche. Les signes d'adénopathie ont augmenté. Mort le 5.

*Autopsie* : gros ganglions rétrocardiaques au stade inflammatoire; gros noyau de localisation tuberculeuse à la base gauche ce qui confirme les résultats obtenus par la radioscopie.

### Observation II

Léon F..., entré le 20 mai 1912 *pour grippe* qu'il traîne depuis plusieurs jours.

*Thorax globuleux, transsonnance sterno-vertébrale très positive, souffle médiastinal positif.*

*Radioscopie : ombre* très foncée dans l'*espace rétrocardiaque.* Dans le médiastin antérieur on voit à peine une *petite chaîne ganglionnaire de chaque côté au niveau du hile.*

Les signes s'amendent progressivement. Après être restée longtemps ondulante, la courbe de température s'égalise à 37° et l'enfant sort très amélioré.

### Observation III

Robert S..., 9 ans 1/2, entré le 2 novembre 1911 pour *dothiénentérie.* La maladie évolue très normalement.

Le 16, température 37°,2. Etat général excellent, *cutiréaction négative.*

A ce moment tendance de la *respiration vers le type médian inférieur.*

*Souffle médiastinal, transsonnance sterno-vertébrale* et *signe d'Espine très nettement positifs.*

*Radioscopie : ombre bilatérale descendant le long des bords droit et gauche du cœur.*

*Obscurcissement très notable de l'espace rétrocardiaque.*

Ici la dothiénentérie semble bien avoir agi comme cause provocatrice de la poussée ganglionnaire. Du reste l'état général étant excellent, l'enfant sort le 20 décembre.

### Observation IV

Marguerite F..., 14 mois. Signes d'adénopathie trachéo-bronchique. Seule la transsonnance sterno-vertébrale est négative.

*Cutiréaction négative.*

Poussées successives avec ascension de la température à 38 ou 39°.

*Radioscopie :* bords du cœur masqués à gauche par une ombre irrégulière et festonnée. Existence également d'une ombre légère au niveau du hile droit.

Six mois après, les signes d'adénopathie s'accroissent. On remarque du tirage et du cornage expiratoires. L'enfant meurt avec des phénomènes méningés.

## Observation V

Marie L..., 7 ans, entrée à l'hôpital le 26 décembre 1911 avec un mauvais état général, amaigrissement, pommettes rouges et tout le *facies d'une bacillaire.*

Toux grave avec expectoration abondante. Température : 38°,2.

Râles muqueux nombreux aux deux sommets accompagnés de souffle se propageant dans le reste des poumons.

*Examen radioscopique* : obscurité relative des deux champs pulmonaires; quelques ganglions trachéo-bronchiques à droite modérément augmentés de volume.

Les jours suivants, amélioration. Diminution de la température, de l'expectoration et des râles. Un peu de *souffle* vraisemblablement *propagé de la région ganglionnaire.*

Dans la suite, souffle expiratoire au sommet droit avec râles prédominant dans cette région. Expectoration persistante. Examen de crachats négatif.

Le 15 janvier, l'enfant tousse sec. Pas de râles. *Transsonnance positive. Souffle expiratoire médiastinal très intense* avec propagation aux sommets et dans la région manubriale.

Depuis alternatives d'amélioration et d'aggravation. Tantôt la température revient vers la normale, la toux diminue. Tantôt grandes oscillations avec toux intense, expectoration abondante et amaigrissement.

Après de nombreuses oscillations de ce genre, le 8 mai on remarque au sommet droit un peu de respiration saccadée. *Matité* en haut en avant mais *plus accusée vers le sternum.*

Dans le poumon gauche, diminution de la respiration. Quelques râles à la base. *Cutiréaction positive.*

*Recherches ganglionnaires* : en arrière, *souffle expiratoire médiastinal* dans la région interscapulo-vertébrale. En avant pas de signes à l'auscultation. Signe de Smith négatif.

Transsonnance claviculaire un peu plus marquée à droite. *Transsonnance sterno vertébrale* normale jusqu'à la 2e côte, *exagérée au-dessous. Matité débordant* de deux travers de doigt le bord *droit du sternum.*

*Radiographie :* sommets normaux. Quelques obscurités dans le parenchyme pulmonaire gauche. *Grosse ombre accompagnant le bout droit du cœur et s'éloignant de lui au-dessous de la 2e côte.*

Le 21 mai, *radioscopie* dans *la position latérale gauche, le cœur semble attiré et fixé* à la colonne vertébrale. *Le triangle inférieur est clair.*

Le 13 juin, phénomènes parenchymateux réduits au minimnm.

Transsonnance sterno-vertébrale a la même localisation, mais a diminué d'intensité.

L'enfant sort de l'hôpital le 24 juin.

## Observation VI

Charles O..., 15 mois, a un mauvais état général, une légère fièvre et *de la toux coqueluchoïde.*

1° *Radioscopie* le 2 avril 1912, *ombre ganglionnaire latérale droite. Légère ombre* au niveau du hile *gauche.*

Le 21 avril *brusque poussée thermique à 40°* Les jours suivants pendant un mois, grandes oscillations de 2 ou 3 degrés.

2° *Examen radioscopique* le 11 mai : de face, *volumineuses ombres de chaque côté du cœur ;* de profil *espace clair médian obscurci*, mais relativement moins obscur que les bords du cœur.

Le 13 mai, *transsonnance sterno-vertébrale exagérée*, presque égale à la transsonnance claviculaire.

Au mois de juin, les oscillations cessent et la tempèrature se maintient aux environs de 37°.

L'état général s'améliore.

3° *Radioscopie* le 23 juillet : *espace rétrocardiaque encore obscurci, mais moins fortement* et seulement dans la partie médiane.

L'enfant sort le lendemain.

## Observation VII

Angèle F..., 4 ans et demi, rentre à l'hôpital pour ostéite tuberculeuse. Grattage.

Dans la respiration surtout profonde on remarque un *aplatissement inférieur du thorax.*

*Formation d'un léger sillon transversal sous-mamelonnaire.*

*Radioscopie* : L'examen oblique montre *une obscurité assez grande dans le champ clair médiastinal.* Examen de face montre une ombre débordant le bord droit du cœur.

Circonférence mamelonnaire, 49 cm. 1/2. Circonférence xyphoïdienne, 49 cm.

## Observation VIII

Joseph C..., 2 ans et demi, entré le 23 septembre 1911 pour vomissements, diarrhée, température (38°5, 39°5), *toux persistante.* A l'auscultation, *ronchus.*

Rien d'appréciable dans la région des ganglions.

A l'examen, *thorax globuleux limité en bas par une dépression transversale sous-mamelonnaire, augmentant sous forme de tirage à l'inspiration, si l'enfant pleure ou crie.*

Applatissement et élargissement du thorax dans cette région et saillie de l'abdomen en avant.

Pas de vénosités thoraciques. Légère dilatation des veines superficielles du cou.

Le 14 octobre, T. 37°. Signes négatifs au point de vue de l'auscultation et de la percussion, sauf *léger retentissement de la voix dans la région hilaire.*

Le 19, température remonte à 38°. Tirage.

1re *Radioscopie : ombre ganglionnaire bilatérale au niveau du hile.*

Le 24, amélioration des phénomènes généraux et des signes locaux. Respiration normale. Pas de toux.

2e *Radioscope : encore ombres ganglionnaires.*

*Cutiréaction deux fois négative.* L'enfant a engraissé.

3e *Radioscopie* le 9 mars : ombre ganglionnaire assez accentuée à droite, très légère à gauche.

L'enfant sort le 10 mai.

Revu le 28 à la radioscopie, il présente seulement un obscurcissement de la partie médiane de son espace rétrocardiaque.

## Observation IX

Césarine P..., 5 ans. *Adénopathie trachéo-bronchique bacillaire.* Mauvais état général. Toux opiniâtre.

1re *Radioscopie* le 12 mars 1912. *Ombre assez accentuée de la base droite.*

*Cutiréaction négative.* Température, 37°.

Du 1er au 13 avril, poussée thermique (38 en moyenne).

A partir du 17 avril, la température se maintient presque constamment au-dessus de 38°.

Le 11 mai, à la base droite quelques râles et souffle bronchique expiratoire. *Transsonnance sterno-vertébrale accentuée.*

2e *Radioscopie*, l'ombre de la base a diminué. L'*espace clair médian est obscur*

L'enfant se cachectise progressivement et meurt dans sa famille pendant l'été.

## Observation X

Louis C..., 2 ans, se présente le 13 mars avec des *signes d'adénopathie trachéo bronchique*. de la température (39°) et des râles dans les deux bases pulmonaires.

*Cutiréaction négative.*

Le 15, T. 37°3.

Le 23 mars, *Radioscopie*, *grosse ombre ganglionnaire tout le long du bord interne du poumon droit*, petite masse au niveau du hile gauche.

Amélioration de l'état général.

Le 28, *poussée brusque de température à 39°2.*

Le 30, *mort subite* pendant le repas, avec *pâleur de la face* et sans convulsions.

### Observation XI

Sixte G. ., 20 mois, entre à l'hôpital le 26 octobre 1912 pour *dyspnée et bronchite.*

*Ebauche de sillon sous-mamelonnaire à l'inspiration. Bronchite traînante*, persistant malgré le traitement. La température oscille autour de 37°.

*Radioscopie* le 4 novembre, *ombre ganglionnaire pâle à droite. Un peu d'obscurité de l'espace rétrocardiaque.*

L'enfant sort le 18 novembre.

### Observation XII

Pierre A..., 2 ans, reçu au pavillon de la diphtérie le 23 mars pour *tirage* (suite de rougeole).

*Toux rauque striduleuse.* Rien à la gorge.

Le 24 et 25 mars, le tirage persiste léger.

*Voussure et matité sterno costale.* Rien à l'auscultation.

*Radioscopie, petit noyau sombre au niveau du hile droit.*

27 mars, la toux striduleuse persiste, le tirage a diminué.

L'enfant sort le 28.

### Observation XIII

Alina B..., 6 ans, présente tous *les signes d'une adénopathie trachéo-bronchique* (souffle médiastinal, signe d'Espine, transsonnance sterno-vertébrale positive, matité sternale élargie).

Amélioration progressive.

*Radioscopie, ombre bilatérale. Espace rétrocardiaque obscurci dans sa partie moyenne.*

*Cutiréaction négative.*

L'enfant sort bien portant deux mois après.

## Observation XIV

Jean G..., 7 ans, entré le 13 novembre 1912.

*Bronchites fréquentes dans la première enfance.*

Depuis quelque temps *dyspnée* et circulation défectueuse des extrémités.

L'enfant donne l'impression d'un bacillaire.

A l'entrée, obscurité respiratoire de la partie moyenne du poumon droit.

*Souffle médiastinal très net. Signe d'Espine positif. Transsonnance sterno-vertébrale positive.*

*Radioscopie. Ombre ganglionnaire nette* Obscurité de la partie moyenne du poumon droit. Opacité partielle du médiastin.

La température reste constamment au-dessous de 37°.

Le 12 décembre, la transsonnance persiste. Bon état général.

*Cutiréaction deux fois négative.*

Le 14 décembre, 2e *radioscopie*, poumons normaux, *un peu d'obscurité dans la partie moyenne de l'espace rétrocardiaque.*

L'enfant sort le 15 décembre.

Nous avons ici posé le diagnostic d'adénopathie trachéo-bronchique avec réaction pulmonaire et congestion de voisinage.

## Observation XV

Nicolas O.., le 22 octobre a 39° *et des signes d'adénopathie. Tirage léger sous-mamelonnaire.* Signes sthétoscopiques nuls.

1re *Radioscopie* le 24 octobre, *masse ganglionnaire au niveau du hile droit.*

Dans la suite, température ondulante.

*Cutiréaction positive.*

Le 21 novembre, 2e *radioscopie, la masse ganglionnaire a diminué de volume.*

L'enfant sort le 6 janvier.

### Observation XVI

Marcelle A..., admise au pavillon de la diphtérie le 16 mars 1912 pour *tirage brusque.*

*Rien dans la gorge.*

*Radioscopie, ombres ganglionnaires bilatérales.*

Trachéotomie d'urgence. Amélioration.

Sortie guérie le 27 mars.

### Observation XVII

Rolland P.. , 2 ans, entré le 11 janvier avec *dyspnée, tirage cyanose* et 39°.

Le lendemain, *tirage thoracique inférieur* (sillon) ; tirage supérieur peu accentué. *Cornage expiratoire.* Température, 38°.

Bientôt le tirage ne subsiste qu'au moment des cris.

Néanmoins la déformation est partiellement fixée, *sillon inférieur, aplatissement de la partie inférieure du thorax, voussure globuleuse susjacente.*

Signes de rachitisme, nouures, nodosités costales, gros ventre, etc.

1re *Radioscopie* le 16 janvier, *le bord interne du poumon droit semble échancré par la projection des ombres de nombreuses masses ganglionnaires* qui se confondent d'autre part sans transition avec l'ombre médiane vertébrale. *Petit noyau au niveau du hile gauche.*

2e *Radioscopie* le 3 février, *diminution de l'intensité et de la dimension des ombres droites.* Le noyau gauche a à peu près disparu.

L'enfant, très bien portant, sort le 4 février.

### Observation XVIII

Marc S..., 2 ans, soigné en mai 1912 pour poussée d'*adénopathie trachéo-bronchique transitoire* avec *brusquement*, température à 40°6. *Transsonnance sterno-vertébrale* à *tonalité élevée* au-dessus de la ligne mamelonnaire.

1re *Radioscopie* le 14 mai, examen normal de face. De profil *obscurité de l'espace clair médian.*

Les jours suivants, descente progressive de la température à 37° (28 mai).

2e *Radioscopie* le 8 juin, espace clair médian normal.

A ce moment, transsonnance négative.

L'enfant sort le 9 juin.

## Observation XIX

Laure C. ., 2 ans et demi, entrée le 20 mars 1912 pour *grippe à évolution intermittente.*

Mauvais état général. Râles dans les deux poumons.

1re *Radioscopie* le 30 mars, *ombre ganglionnaire légère*, au-dessous du hile droit.

2e *Radioscopie* au début de mai, rien.

A ce moment, transsonnance claviculaire égale et normale des deux côtés.

Transsonnance sterno-vertébrale, son plus éclatant que normalement.

Cutiréaction deux fois négative.

3e *Radioscopie* le 13 juin, *espace clair médian légèrement obscurci* dans la région du hile. L'enfant sort bien portant.

## Observation XX

Marie-Louise G..., 5 mois et demi ; au mois de juin 1912 *au quatrième septénaire d'une dothiénentérie* fait une brusque *poussée ganglionnaire.*

*Radioscopie, ombre ganglionnaire bilatérale en avant. Espace clair médian obscurci* dans sa partie moyenne.

Cutiréaction deux fois négative.

Le 2 juillet, diminution clinique et radioscopique des phénomènes observés.

L'enfant sort guéri.

### Observation XXI

François S.. , 19 mois, *convulsions* répétées (6 ou 7 dans la journée) au cours desquelles il présente du *tirage* avec *sifflement inspiratoire.*

*Radioscopie*, existence d'une *ombre ganglionnaire* le long du bord interne du poumon droit.

### Observation XXII

Elise C..., 9 ans, le 1er juin 1912 a de la *toux* et de la température (38°5).

*Transsonnance sterno-vertébrale* positive partout.

*Cutiréaction négative.*

*Radioscopie, espace clair médian comblé. Légère ombre* en avant à la *partie inféro-interne du côté droit.*

Revue le 22 juillet. Transsonnance a diminué ainsi que l'ombre ganglionnaire.

La toux a disparu. Etat général très bon.

### Observation XXIII

André R..., entré pour *tirage un peu prolongé* le 21 mars 1912. Pas de température. *Tirage thoracique inférieur transversal. Toux rauque* persistant dans la suite.

*Radioscopie, chaîne ganglionnaire droite.*

L'enfant sort guéri le 26 mars.

### Observation XXIV

Emile D..., traité en juin 1910 pour hypertrophie du thymus qui a été radiothérapisée.

En avril 1912, crise de *laryngite striduleuse* légère.

Le 6 novembre, *toux* et *étouffements* nocturnes avec légère *cyanose.*

Le 7 novembre *matité anormale sus-hépatique à droite.*

*Radioscopie*, *masses ganglionnaires* dont *l'une à droite du cœur sur le diaphragme ;* à ce niveau, espace clair médian libre.

Le 20 novembre, plus de toux, mêmes signes d'auscultation.

Le 11 mars 1912, plus de signes d'auscultation. Matité droite a disparu.

Le 31 janvier 1913, l'enfant revient pour *crises de suffocation nocturnes. Souffle ganglionnaire*, mais transsonnance douteuse

## Observation XXV

Pascal Z..., 7 ans, *convalescent de rougeole*, *grosse toux sèche. Souffle expiratoire bronchique positif. Signe d'Espine négatif. Transonnance sterno-vertébrale très positive.*

Diminution du murmure vésiculaire. Râles humides.

Pas de température. Cutiréaction 2 fois négative.

L'enfant est guéri quelques jours après.

## Observation XXVI

Marcel R..., 4 ans, diphtérie. *Tirage thoracique inférieur et médian.*

Le sérum améliore la gorge et la voix. Le *tirage ne s'améliore que lentement.*

Température, 37°5.

1re *radioscopie*, ombre *d'une masse ganglionnaire droite inférieure.*

2me *radioscopie*, *4 jours après*, *diminution de l'ombre.*

Le tirage disparaît bientôt complètement.

## Observation XXVII

Henri A..., 21 mois, entré le 16 avril 1912 pour *tirage*, *(suite de rougeole).*

Température, 37°3. Le tirage à type médian et inférieur est assez intense pour qu'on soit sur le point de faire une trachéotomie. Puis tout s'atténue avec quelques compresses chaudes.

*Radioscopie*, ombre ganglionnaire droite inférieure.

L'enfant sort le 27 avril.

## Observation XXVIII

Félix C..., 4 ans, *toux coqueluchoïde, quelques signes d'adénopathie trachéo-bronchique (souffle médiastinal, transsonnance sterno-vertébrale positive).*

Température, 37°2.

*Radioscopie, ombre ganglionnaire bilatérale au-dessous du hile.*

## Observation XXIX

Maurice R..., 5 ans et demi, venu le 29 mai 1912 *pour toux persistante coqueluchoïde* accompagnée de vomissements.

Température, 37°4. Cutiréaction négative.

*Matité des apophyses épineuses supérieures dorsales.*

Pas de matité sensible en avant.

Frottements pleuraux (?) dans les fosses sous épineuses.

*Radioscopie, masses ganglionnaires très festonnées bilatérales* au niveau du hile.

Diminution spontanée des phénomènes avec amélioration progressive de l'état général.

Sorti le 16 juin.

Revu le 20 jnillet, *l'enfant continue à tousser matin et soir. Transsonnance sterno-vertébrale très marquée.*

## Observation XXX

Thérèse G.. , 2 ans, râles de bronchite aux deux bases.

Déglutition des liquides difficile.

*Thorax légèrement globuleux. Respiration à type médian et inférieur*

*Souffle médiastinal positif. Transsonnance sterno-vertébrale positive en haut.*

*Signe de Smith positif.*

Cutiréaction négative.

### Observation XXXI

Rose F..., 4 ans, entrée le 11 avril pour *toux quinteuse persistante.*

*Voix nasonnée. Thorax légèrement globuleux. Respiration à type plutôt inférieur.*

*Existence de tous les signes d'une adénopathie trachéo-bronchique.* (Signes de Smith et d'Espine transsonnance, souffle médiastinal).

Radioscopie, *légère ombre ganglionnaire bilatérale.*

*Espace rétrocardiaque obscurci dans la partie médiane.*

Sortie le 19 avril.

### Observation XXXII

Eulalie F..., 13 mois à *des crises suffocantes répétées.*

Température, 38°3.

Radiographie, *ombres ganglionnaires bilatérales.*

*Souffle médiastinal positif. Transsonnance sterno-vertébrale positive.*

Les crises cessent peu à peu sous l'influence du traitement.

### Observation XXXIII

Marie O..., 3 ans et demi amenée à la consultation le 13 octobre 1912, pour *toux persistante, consécutive à la rougeole.* Bronchite.

Dans les pleurs et les inspirations profondes, *tirage léger à type inférieur transversal* avec élargissement de la partie inférieure du thorax.

*Radioscopie* le 14 octobre, *2 ombres plus claires que l'ombre cardiaque* débordant surtout à droite, mais aussi à gauche.

*Matité légère des apophyses épineuses.* Voix chuchotée ?

Souffle expiratoire très net.

*Le 6 novembre, revue : veines cervicales sous-cutanées dilatées. Matité manubriale excessive.*

*Le 13 novembre,* amélioration générale et locale.

Le 5 décembre, l'enfant va bien mieux et a engraissé.

Le 11 mars 1912, l'enfant va bien mais depuis peu recommence à tousser.

2° Radioscopie, diminution notable des ombres ganglionnaires.

*Déformation respiratoire du thorax persiste.*

### Observation XXXIV

Eugénie F..., 5 ans, présente des *signes très nets d'adénopathie trachéo-bronchique.*

*Radioscopie, ombre débordant le bord droit du cœur.*

*Espace rétrocardiaque obscurci dans la partie moyenne.*

### Observation XXXV

André M.., 5 ans et demi, reçu le 10 avril 1913 pour *amygdalite non diphtérique.* Température 38°.

Pendant quelques heures, *tirage, voix rauque, signes d'adénopathie.*

*Radioscopie, ombre ganglionnaire sous-hilaire à droite.*

L'enfant sort le 17 avril.

### Observation XXXVI

Angèle L.. ,4 ans, entrée le 19 octobre 1912 diphtérie laryngée, confirmée par l'examen bactériologique.

A l'entrée, *tirage* assez fort, à *type médian inférieur* (Sillon).

Température, 37°6. Après la cessation du tirage, il ne subsiste pas de déformation thoracique.

*Radioscopie, ombre ganglionnaire sous-hilaire droite.* Légère ombre au niveau du hile gauche.

L'enfant sort le 27 octobre.

### Observation XXXVII

Louise A..., 5 ans, entrée le 3 novembre avec *une crise d'asthme typique.*

Cyanose. Dypnée expiratoire.

Ronchus secs dans les deux poumons. Thorax apparemment normal de forme.

Température 38°6.

1re *Radioscopie, à droite ombre ganglionnaire simulant les deux branches d'un V à angle interne et ouvert en dehors.* A gauche petite ombre.

2me *Radioscopie*, quelques jours après montre une diminution des deux ombres.

Sortie le 15 novembre.

## Observation XXXVIII

Etienne M..., 5 ans et demi amené à la consultation le 31 octobre 1911.

*Rougeole il y a trois ans.* Vers le mois de mai, *toux coqueluchoïde et aphonie*

Actuellement, *thorax globuleux fixé dans cette position avec sillon transversal sous-jacent.*

Au point de vue adénopathique, *on relève l'existence d'une légère matité sternale, un peu de bronchophonie en arrière, signe d'Espine positif,* mais pas de souffle médiastinal.

1re *Radioscopie, espace clair médian assombri.* Excursion diaphragmatique normale des deux côtés. *Ombres ganglionnaires bilatérales de face.*

Au mois de janvier 1912, pneumonie double.

Le 4 juillet 1912, transsonnance sterno-vertébrale positive.

Le 13 juillet, 2e *radioscopie, ombre peu marquée, mais nette de l'espace clair médian.*

Le 29 octobre, 3e *radioscopie*, même résultat.

## Observation XXXIX

Jean T..., venu à la visite le 13 juillet 1912.

*Coqueluche* l'hiver précédent.

Actuellement reprise de la toux.

*Transsonnance sterno-vertébrale très nette dans la partie inférieure du sternum.*

*Léger souffle médiastinal.*

*Radioscopie, obscurcissement de la partie médiane de l'espace clair médian.*

### Observation XL

Perrine P..., 10 mois, entrée le 19 avril 1912 pour *tirage, cornage dysphagie. Submatité sternocostale.*

Pas de cyanose. Gorge un peu rouge, grosses amygdales.

*Radioscopie, ombres ganglionnaires bilatérales au niveau du hile.*

Le 22 avril plus de tirage, seulement un peu de cornage et de dysphagie.

Cutiréaction négative.

L'enfant sort le 25 avril.

### Observation XLI

Eugénie T. ., 12 ans, vient à la visite le 9 mai 1913 pour maux de tête, épistaxis, maux de ventre, inappétence depuis huit jours et un *facies de typhique.* Mauvais état général. Langue blanche. Pas de température.

*Sillon transversal inférieur du thorax.* Pouls lent.

*Légère submatité probablement ganglionnaire de l'articulation sterno-claviculaire gauche.*

*Signes d'adénopathie trachéo-bronchique très nets.*

Rien de pulmonaire. Pas de grosse rate.

*Radioscopie, espace clair médian complètement obscur.*

*De face, ombre ganglionnaire le long du bord gauche du cœur.*

*Cutiréaction positive. Légère toux.*

L'état général s'améliore très rapidement et l'enfant sort le 13 mai.

### Observation XLII

Ange C..., 6 ans, présente de la *toux persistante.*

Auscultation, râles très discrets dans le poumon droit.

*Transsonnance sterno-vertébrale légèrement positive. Souffle médiastinal et signe d'Espine positifs.*

*Radioscopie, obscurcissement complet de tout l'espace clair médian.*

### Observation XLIII

Marius J.. , 9 ans, *toux persistante* depuis un mois

*Rougeole il y a deux ans.*

*Ebauche de sillon transversal sous-sternal. Matité sterno-costale positive. Transsonnance sterno-vertébrale positive surtout vers la partie inférieure du sternum.*

*Radioscopie. de face, ombre ganglionnaire moyenne bilatérale.*

*De profil, espace clair médian obscurci dans sa partie moyenne.*

### Observation XLIV

Léon M. ., 5 ans et demi, vient à la consultation le 20 mai 1912, pour *toux continuelle.*

*Dépression transversale sous-mamelonnaire.*

*Transsonnance sterno-vertébrale exagérée, égale sur toute la hauteur.*

1r *Radioscopie*, de face, à peine une légère ombre, à gauche vers la partie moyenne. De profil, *espace rétrocardiaque obscurci dans le milieu. Persistance du triangle inférieur.*

Le 12 novembre, 2e radioscopie, thorax normal.

### Observation XLV

Annita B..., 8 ans, vient également pour toux forte depuis quinze jours. Elle a toussé un peu tout l'hiver.

*Transsonnance sterno-vertébrale positive à la région moyenne* (3e espace intercostal).

*Radioscopie*, de face : normale ; de profil : ombre homogène, peu marquée dans l'étendue de deux espaces intercostaux.

### Observation XLVI

André F..., 5 ans, est envoyé à l'hôpital dans la nuit du 20 au 21 février 1913 pour *Croup*. Voix rauque, toux non éteinte, oppression, tirage moyen de la partie médiane et inférieure de la cage thoracique.

Ce tirage est cependant plus haut que celui constaté habituellement dans l'adénopathie trachéo-bronchique. *Néanmoins c'est ce dernier diagnostic que nous portons.*

*En avant matité élargie* débordant le sternum à droite de un à deux travers de doigt

*Auscultation, en arrière gros souffle au niveau de la 7e cervicale.* Souffle plus fin à la base droite. T. S. V. positive. L'*auscultation du manubrium sternal donne un souffle qui croît en intensité et en tonalité dans le défléchissement forcé de la tête.*

T. 39°. P. 150. R. 52.

On fait 20 cc. de sérum antidiphtérique et 350 cc. d'oxygène en injections sous-cutanées.

Le 21, amélioration sensible. T. 37°4. P. 120. R. 37.

*Cutiréaction positive.*

*Radioscopie, ombres ganglionnaires sous forme d'une chaîne longitudinale à droite et d'une masse arrondie à gauche* au niveau du hile. Espace rétrocardiaque obscurci.

*Radiothérapie, 1re Séance.*

Le 25 féyrier, plus de troubles dyspnéiques. *2e Séance de radiothérapie* comme la première.

Le 29, l'enfant sort guéri avec une température à 36°4, un poul à 90 et une respiration à 27. *Radioscopie*, disparition à peu près complète de l'ombre ganglionnaire.

## Observation XLVII

Marguerite S.. , 15 mois, entre également avec le diagnostic de *croup*, le 18 février. Mais la *nature du tirage* (inférieur et médian en coup de hache), *la toux bitonale, la voix non éteinte, l'absence de fausses membranes* dans la gorge nous font poser le diagnostic d'*adénopathie trachéo-bronchique.*

*Auscultation*, en avant matité dans la région sternale. En arrière *souffle expiratoire* de la région interscapulo vertébrale. *T. S. V. positive.*

On fait 300 cc. d'oxygène sous la peau. T. 40, R. 50, P. 170.

*Radioscopie*, en avant à droite, *ombre irrégulière* descendant le long du bord du cœur, terminée en bas par une ombre transversale ce qui

lui donne l'aspect d'un T renversé (⊥). *L'espace rétrocardiaque est tellement obscur que le cœur semble collé à la colonne vertébrale.*

Le 19, amélioration légère. T. 38°. P. 140. R. 42.

*1re Séance de radiothérapie.*

Le 20 le mieux s'accentue, pas de tirage.

Le 22, la température remonte à 39°6, le pouls à 140 et la respiration à 50.

*2e Séance de radiothérapie.*

Le 23, *état plus grave; pouls et température comme la veille. La respiration monte à 60.*

*Diarrhée profuse L'enfant semble intoxiqué.* On injecte 350 cc. d'oxygène sous la peau.

Le soir mieux sensible. La diarrhée diminue.

*Cutiréaction.*

Le 24, T. 37°. R. 32. P. 100. L'enfant va très bien.

La voix reste éteinte.

L'enfant sort guéri le 9 mars.

## Observation XLVIII

André G..., 3 ans. Le certificat d'admission porte le diagnostic *de croup.*

*Tirage à type médian et inférieur. Thorax légèrement globuleux.*

*T. S. V. positive* surtout dans la région moyenne. Souffle médiastinal peu accentué.

Rien à signaler au point de vue pulmonaire.

*Voix et toux non éteintes. Rien dans la gorge*, sauf quelques points blancs sur l'amygdale gauche.

On injecte 300 cc. d'oxygène sous la peau.

*Radioscopie, ombre bilatérale longitudinale en avant. Espace rétrocardiaque observé dans deux espaces intercostaux.*

Les jours suivants, amélioration très rapide et le 6 l'enfant sort guéri.

Il revient le 16 pour une 2e *radioscopie* qui montre une *disparition à peu près complète des ombres précédemment observées.*

### Observation XLIX

Joseph T.., 7 ans, venu pour *laryngite a un tirage d'adénopathie, une gorge rouge, une toux bitonale et une voix éteinte.*

*Souffle médiastinal considérable T. S. V. positive surtout en bas. Signes de Smith et d'Espine positifs* On injecte 400 cc. d'oxygène sous la peau.

Le soir même le tirage a à peu près disparu.

*Radioscopie, ombre irrégulière le long du bord droit du cœur. Espace rétrocardiaque légèrement obscurci.*

L'enfant sort quelques jours après.

### Observation L

Fernand L .., 4 mois en traitement à l'hôpital pour broncho-pneunomie fait au cours de sa maladie une violente poussée ganglionnaire avec tous les symptômes habituels. Thorax globuleux. Respiration à type médian et inférieur. L'enfant meurt. On fait une radiographie du poumon insufflé.

*Autopsie,* congestion dans la presque totalité du poumon droit, sauf la partie externe du lobe médian et la partie interne du lobe inférieur.

*Assez gros ganglions péritrachéaux au stade inflammatoire*

### Observation LI

Alfred M.. , 2 ans, amené pour *bronchite. Tirage et cornage très accentués la nuit. Tirage médian inférieur.*

Signes de rachitisme.

*Gonflement expiratoire des veines du cou.*

*Boit difficilement. Dysphagie.*

*Radioscopie, ombre festonnée le long du bord droit du cœur.*

### Observation LII

Louise P..., 22 mois, *entrée au pavillon de la diphtérie.*

*Signes d'adénopathie trachéo-bronchique. Tirage circulaire inferieur.*

*Radioscopie, de face, au-dessous du hile droit, ombre triangulaire à base interne.*

### Observation LIII

Suzanne A..., 12 mois, *troubles respiratoires, depuis la naissance.*

*Tirage habituel antéro-postérieur*, le plan antérieur du thorax se rapproche du plan postérieur augmentant le diamètre transversal du thorax.

Dans *l'hyperextension de la tête, sifflement inspiratoire et légère cyanose.*

Rien de pulmonaire. Température 37°. Cutiréaction négative.

Radioscopie, *ombre triangulaire au 1/3 inferieur du bord interne du poumon droit.*

L'enfant sort quelques jours après.

### Observation LIV

Marie Louise S..., 5 ans, *tirage circulaire inferieur*, suite de *rougeole.*

*Rien dans la gorge. Voix conservée. Toux rauque.* Néanmoins son tirage l'amène à l'hôpital sous le diagnostic de *diphtérie..*

*Radioscopie, ombres ganglionnaires de face au niveau de chaque hile.*

L'enfant est guéri en quelques jours.

### Observation LV

Richard D..., amené comme le précédent avec le diagnostic de *Diphtérie.*

*Tirage inférieur. Voix claire.* Rien dans la gorge et les poumons.

Température, 37°5.

*Radioscopie, ombre au dessous du hile droit.*

### Observation LVI

Bertrand L .., 3 ans, *bronchite, suite de rougeole.*
*Tirage léger. Cornage inspiratoire et expiratoire.*
Atténuation au bout de quelques jours.
Matité sternocostale anormalement débordante à gauche.
*Radioscopie de face, ombre hilaire bi-laterale.*

### Observation LVII

Conception C.. , 29 mois, entrée le 17 avril 1912 au pavillon de la diphtérie avec *broncho-pneunomie. Pas de tirage.* Température 40°.

Dès le lendemain *cornage expiratoire et tirage.*

Les phénomènes s'atténuent peu a peu, sauf le tirage qui augmente.

Le 26, pas de température. *Tirage très violent, median sous diaphragmatique. Légère cyanose.* Cutiréaction négative.

*Radioscopie, ombre volumineuse au niveau du hile droit, irregulière, festonnée.*

L'enfant succombe le 28 avril.

### Observation LVIII

Adalgisa..., 3 ans, entrée à l'hôpital le 24 décembre 1911.

Parents bien portants.

Enfant rachitique. *Dans les cris, dans l'alimentation souvent accès de suffocation avec cyanose, gonflement des veines du cou.* Souvent *tirage continu* à type médian et inférieur.

*Dysphagie* intermittente.

1re *Radioscopie, obscurcissement par une ombre probablement ganglionnaire du sinus diaphragmatique gauche.*

Le 7 janvier, l'enfant a souvent des *crises de toux avec chant du coq* 5 séances de *radiothérapie.*

2me *Radioscopie* le 16 février, *ombre de la base à peu près disparue. Ombre assez forte au niveau du hile droit.*

Le 23 aggravation de l'état, broncho-pneumonie : Mort avec dyspnée et cyanose.

*Autopsie, ganglions trachéo-bronchiques caséeux.*

## Observation LIX

T..., Charles, 4 ans entré le 31 mars 1913 pour rachitisme. Il y a un mois rougeole. Thorax rachitique et adénopathique. Maigreur extrême. gros ventre.

Le 1er avril, le ventre est redevenu normal après une forte selle blanchâtre.

*Auscultation*, dilatation bronchique. (Signes d'adénopathie trachéo-bronchique (souffle médiastinal, signe d'Espine, traussonnance sterno-vertébrale, signe de Smith).

Le 4, *Radioscopie*, masses ganglionnaires basses des deux côtés presque homogènes.

Espace rétrocardiaque entièrement obcur.

Cutiréaction positive.

Cure solaire commencée le 7 avril. Au début fortes réactions du pouls, de la respiration et de la température. On interrompt la cure au bout de 9 séances pour la reprendre le 17 mai. La température s'est alors régularisée (37°2). Les réactions du pouls et de la respiration sont insignifiantes.

2° *Radioscopie*, diminution notable de l'ombre adénopathique.

Etat général excellent. L'état psychique est aussi en sérieux progrès. Pigmentation très rapide.

Le 4 juillet, l'enfant suit toujours le traitement radiothérapique.

## BIBLIOGRAPHIE

1840. Billiet et Barthez. — Archives de médecine.

1861. — Traité clinique et pratique des maladies de l'enfance.

1868. Salmon. — Thèse de Paris.

1869 Guéneau de Nancy. — Etudes cliniques sur l'ad. tr. br. (Gazette des Hôpitaux, nos 67 et 68).

— Signes d'adénopathie siégeant à droite (Gaz. hôpitaux 2 août 1869, n° 89). Nouvelles recherches sur l'ad. bronchique (Gaz. hebdom. p. 330, n° 21) Clinique médicale, t. I, p. 565.

1874. Lereboullet. — Recherches cliniques sur l'ad. tr. br.

1875. A. Barèty. — De l'ad. tr. br. Thèse Paris.

1877. Hervouet. — Des adénopathies similaires chez l'enfant. Thèse Paris.

1880. Barèty. — De la laryngite striduleuse considérée comme un des symptômes de l'engorgement des ganglions trachéo-bronchiques. Congrès de laryngologie, Milan.

1893. Geffrier. — L'ad. bronchique du nouveau né (Rev. mens. des mal. de l'enfance, nov. 1893).

1896. Boughard. — Les rayons de Rœntgen appliqués au diagnostic de la tub. pulm. C. R. de l'Ac. des sciences.

— Nouvelle note sur l'application de la radioscopie au diagnostic des mal. du thorax. C. R. de l'Ac. des sciences 28 décembre 1896.

— Quatrième note sur l'application de la radioscopie au diagn. des mal. du thorax.

1897. Francis Williams (de Boston). — Les rayons de Rœntgen dans les maladies thoraciques. Communication au Congrès des médecins américains, 5 mai.

1899. Blake. — The relation of the trachea and bronchi of the thoracic

walsas détermined by the Rœntgenrays. The Américan Journal of the médical science.

Ewart. — On the practical aspects of dorsal percussion and in particulas of the percussion of spine (The Lancet 29 July).

Bertherard. — Diagnostic de la tub pulm. du jeune enfant. Thèse Paris.

Béclère. — Les rayons de Rœntgen et le diagnostic de la tub. Rapport au IXe Congrès pour l'étude de la tub. 1898 et 1 vol. (actualités médicales 1899).

1900. Béclère. — Les rayons de Rœntgen et le diagnostic des affections thoraciques. Rapport présenté au Congrès international d'électrologie et de radiologie médicales, Paris.

1901. Hanshalter et Frahunholz. — Ad. tr. br. dans la tub. miliaire et la méningite tub. Bull. Soc. péd., novembre 1901.

Gobi. — Contribution au diagnostic de la tub. intra-thoracique latente par les rayons de Rœntgen. Gaz. de gli. ospédali e. della clin.

D'Œlsnitz. — Bulletin de la Société de Pédiatrie Juin.

1902. Grammach. — Die radiographie und radioscopie der inneren. Organe. (Rapport au Congrès de Berne).

Simon et d'Œlsnitz. — Société de Pédiatrie, janvier.

1903. Petruschky. — Spinalgie (München Méd. Wolhenschr, n° 9.

D'Œlsnitz. — La leucocytose dans la tuberculose et particulièrement dans diverses formes de tuberculose infantile. Thèse Paris.

1904. Guinion et Simon. — Bull. Société de Pédiatrie, novembre.

Variot. — Bull. Société de Pédiatrie, février.

Hochsinger Wien. — Studor thynnique de l'enfant ; étude radiologiopédiatrique.

1905. De la Camp. — Uber die Tuberkulose der médiastinal und. Bronchialdrüsen. Münch. Méd. W. n° 45.

Balsanoff. — Les glandes conglomérées du médiastin et les ganglions péri-bronchiques. Radiographie. Leur importance pour le diagnostic précoce de la tuberculose. Verandlungen der deuts. Rœntgengesel. Bd., 1, Hamburg.

Jaçques. — Les ad. pulmonaires. Etude anatamo-clinique et radioscopique. (Th. Lyon, 1905).

1906. Roux et Josserand. — Revue mensuelle des maladies de l'enfance. Janvier.

Smith. — In Henbners Zehrbrücher

Pierry et Jacques. — Revue de médecine, p 664.

Barret. — Radioscogie des adénop. tr. br. (Arch. élect méd.).

Breton — Signes physiques de l'ad. tr. br. chez l'enfant Thèse Paris).

Grancher. — La tuberculose-ganglio-pulmonaire dans l'école parisienne. (Revue de thér. médicale, Chirurg).

Bourignand. — Lyon médical, p. 509.

1907. D'Espine. — Le diagnostic précoce de la tuberculose des ganglions bronchiques chez les enfants. Bull. de l'Acad. de Médecine.

Bougarel. — L'ad. tr. b. des nourrissons. Thèse Paris.

Variot. — Bull. Société médicale des Hôpitaux, mai, 1907.

Decour. — Thèse Lyon.

1908. Rist. — Bulletin médical.

Guinon. — Sur l'ad. tr. br. des nourrissons. Bull. Soc. Péd. décembre.

Achard. — Radioscopie appliquée à l'exploration des poumons. Arch étu. méd.

1909. Mézerette. — De l'utilité de la radioscopie pour le diagnostic trachéo-bronchique chez l'enfant. Thèse Paris.

Moizard. — L'hypertrophie et la chirurgie du thymus. (Journal de méd. et de chirurg. prat., juin). Arch. méd. enf., 1er novembre.

Pierrugues. — Les signes clin. et le trait. de l'hypert. du thymus, spécialement considérés dans les formes présentant des accidents resp. continus et intermittents. Thèse Montpellier.

Veau. — Chirurgie du thymus. (Bull. soc. péd. 20 avril).

Veau et Olivier. — Chirurgie du thymus. (Soc. péd. juin) (Arch. méd. enf. novembre 1909. n° 11).

Barbier. — Contribution à l'étude pathologique de l'hypert. du thymus (Arch. de médecine des enfants, novembre).

D'Œlsnitz et Prat. — Suffocation par hypert du thymus. Opération. Guérison. (Bull. Soc. Pédiatrie).

1910. D'Œlsnitz — Les réactions symptômatiques du thymus.

Hypert. au cours de différentes infections. Comptes rendus du XI° Congrès français de médecine. Paris.

MARFAN. — Rapport sur la pathologie du thymus. C. R. Assoc. franç. de Pédiatrie.

HUTINEL. — C. R. Association française de Pédiatrie.

D'ŒLSNITZ. — Les signes cliniques de l'hyp. du thymus. Revue Médicale.

1911. AVIRAGNET et Léon TIXIER — Les formes durables de la tuberculose aiguë. (Archives de médecine des enfants). Mai-juin.

FERRAUD. — Les éléments du diagnostic clinique de l'hypert. du thymus, monde médical, 15 septembre.

MALAVIALLE. — Les éléments du diagnostic clinique de l'hypert. du thymus. Thèse Montpellier.

AUBERTIN. — Un cas de ralentissement extrême (bradyspnée des mouvements respiratoires provoquée par des ganglions trachéo-bronchiques (Société médicale des hôpitaux, 21 juillet).

HAMEL. — Diagnostic d'une forme extra pulmonaire fréquente de la tuberculose infantile : l'ad. tr. br. (Archives médico-chirurgicale de province, août 1911).

Mme BARBE-OBERLIN. — Contribution à l'étude clinique des ad. tr: br. tuberculeuses au début chez l'enfant. Thèse Paris.

HUTINEL. — Les réactions broncho-pulm. dans les adénop. médiast. (Gaz. hôpit., n° 13, 2 février).

BARNAUD. — Les formes cliniques de la tuberculose pulm. d'après la classification de M. Bard. (Rev. de méd., n° 6 et 7).

GENDRON. — L'ad. médiastinale Sa valeur clinique dans les tub. pulm. aiguës et curables de l'enfant (Thèse Paris).

ROCH. — Le signe de d'Espine dans le diagnostic de l'ad. tr. br. de l'adulte. (Semaine médicale, 22 février 1911).

D'ŒLSNITZ et PASCHETTA. — Les caractères de l'image radiologique de l'hypert. du thymus. (Bull. Soc. péd. décembre).

AVIRAGNET. — Ad. tr. br. et hypert. du thymus. (Bull. Société de pédiatrie 21 mars).

VEAU. — Bull. Société de pédiatrie (21 février et 24 mars).

FERRAUD et CHATELAIN Bull. Société de Pédiatrie, 25 avril.

MARFAN. — Bulletin. Société de pédiatrie, 31 mars.

D'ŒLSNLTZ et PASCHETTA. — Bulletin, Société médicale de Nice, n° 5.

D'Œlsnitz. — L'hypert. du thymus et l'ad. tr. br. dans la première enfance. Diagnostic clinique et radiologique. Bull. Société Pédiatrie, juin.

D'Œlsnitz. — Comptes rendus : 1° Congrés français de Pédiatrie et archives de Médecine des enfants.

D'Œlsnitz et Paschetta. — Hypertrophie du thymus et l'ad. tr. br. dans la 1re enfance. (Ext. du n° 5 des bulletins de la Société de Nice).

1912. D'Œlsnitz. — Les indications de l'héliothérapie dans le traitement des péritonites tuberculeuses chez l'enfant. Soc. Péd. Paris, novembre.

D'Œlsnitz. — Archives médico-chirurgicales de province. Janvier et Février.

Mme D. Mantoux. — Contribution à l'étude de la tuberculose du nourrisson. Thèse Paris.

D'Œlsnitz. — Soc. de l'Internat, juin. Société de Pédiatrie, 11 juin.

Pierre Maurel. — De l'ad. tr. br. (Gazette des Hôpitaux).

Maillet. — Les accidents de l'ad. tr. br. (Archives de médecine des enfants. Mai).

D'Œlsnitz et Paschetta. — L'ad. tr. br. dans l'enfance. Etude Clinique et radiologique. (Ext. du n° 7 des Bulletins de la Société de Médecine de Nice).

D'Œlsnitz. — L'hypertrophie du thymus. Son rôle en pathologie infantile (Ext. du Journal médical français, mars).

D'Œlsnitz.— La Transsonnance sterno-vertébrale. Signe d'adénop. tr. br. chez l'enfant. (Ext. du bulletin de la Société de l'internat. Juin).

---

Vu et permis d'imprimer
Montpellier, le 16 juillet 1913.
*Pour le Recteur,*
*Le Vice-Président du Conseil de l'Université,*
VIGIÉ.

Vu et approuvé
Montpellier, le 16 juillet 1913
*Le Doyen,*
MAIRET.

# SERMENT

*En présence des Maîtres de cette Ecole, de mes chers condisciples, et devant l'effigie d'Hippocrate, je promets et je jure, au nom de l'Etre suprême, d'être fidèle aux lois de l'honneur et de la probité dans l'exercice de la Médecine. Je donnerai mes soins gratuits à l'indigent, et n'exigerai jamais un salaire au-dessus de mon travail. Admis dans l'intérieur des maisons, mes yeux ne verront pas ce qui s'y passe ; ma langue taira les secrets qui me seront confiés, et mon état ne servira pas à corrompre les mœurs ni à favoriser le crime. Respectueux et reconnaissant envers mes Maîtres, je rendrai à leurs enfants l'instruction que j'ai reçue de leurs pères.*

*Que les hommes m'accordent leur estime si je suis fidèle à mes promesses ! Que je sois couvert d'opprobre et méprisé de mes confrères si j'y manque !*